

федеральное государственное бюджетное образовательное учреждение  
высшего образования

«Приволжский исследовательский медицинский университет»  
Министерства здравоохранения Российской Федерации

Владимирский филиал ФГБОУ ВО «ПИМУ» Минздрава России

## **ФОНД ОЦЕНОЧНЫХ СРЕДСТВ ПО ДИСЦИПЛИНЕ**

### **ОТОРИНОЛАРИНГОЛОГИЯ**

Специальность 31.08.58 Оториноларингология

Квалификация врач-оториноларинголог

Кафедра: болезней уха, горла и носа

Форма обучения \_ очная

Владимир  
2023

## 1. Фонд оценочных средств для текущего контроля успеваемости, промежуточной аттестации обучающихся по дисциплине

Настоящий Фонд оценочных средств (ФОС) по дисциплине «Оториноларингология» является неотъемлемым приложением к рабочей программе дисциплины «Оториноларингология». На данный ФОС распространяются все реквизиты утверждения, представленные в РПД по данной дисциплине.

## 2. Перечень оценочных средств

Для определения качества освоения обучающимися учебного материала по дисциплине «оториноларингология» используются следующие оценочные средства:

№ п/п	Оценочное средство	Краткая характеристика оценочного средства	Представление оценочного средства в ФОС
1	Тест	Система стандартизированных заданий, позволяющая автоматизировать процедуру измерения уровня знаний и умений обучающегося	Фонд тестовых заданий
2	Ситуационные задачи	Способ контроля, позволяющий оценить критичность мышления и степень усвоения материала, способность применить теоретические знания на практике.	Перечень задач
3	Собеседование	Средство контроля, организованное как специальная беседа преподавателя с обучающимся на темы, связанные с изучаемой дисциплиной, и рассчитанное на выяснение объема знаний обучающегося по определенному разделу, теме, проблеме и т.п.	Вопросы по темам/разделам дисциплины
4	Реферат	Продукт самостоятельной работы студента, представляющий собой краткое изложение в письменном виде полученных результатов теоретического анализа определенной научной (учебно-исследовательской) темы, где автор раскрывает суть исследуемой проблемы, приводит различные точки зрения, а также собственные взгляды на нее.	Перечень тем рефератов

## 3. Перечень компетенций с указанием этапов их формирования в процессе освоения образовательной программы и видов оценочных средств

Код и формулировка компетенции	Этап формирования компетенции	Контролируемые разделы дисциплины	Оценочные средства
УК-1, УК-2, УК-3, УК-4,	Текущий	<b>Раздел 1.</b> Анатомия и физиология ЛОР-органов, методы исследования в оториноларингологии.	Тестовые задания, ситуационные задачи,
		<b>Раздел 2.</b> Воспалительные заболевания	Тестовые задания,

УК-5, ОПК-1, ОПК-2, ОПК-3, ОПК-4, ОПК-5, ОПК-6, ОПК-7, ОПК-8, ОПК-9, ОПК-10, ПК-1, ПК-2, ПК-3, ПК-4, ПК-5, ПК-6, ПК-7.		уха.	ситуационные задачи,
		<b>Раздел 3.</b> Воспалительные заболевания глотки и гортани.	Тестовые задания, ситуационные задачи,
		<b>Раздел 4.</b> Воспалительные заболевания носа и околоносовых пазух.	Тестовые задания, ситуационные задачи,
		<b>Раздел 5.</b> Опухоли ЛОР-органов.	Тестовые задания, ситуационные задачи,
		<b>Раздел 6.</b> Травмы, инородные тела ЛОР-органов.	Тестовые задания, ситуационные задачи,
		<b>Раздел 7.</b> Аудиология и сурдология.	Тестовые задания, ситуационные задачи,
		<b>Раздел 8.</b> Отоневрология	Тестовые задания, ситуационные задачи,
		<b>Раздел 9.</b> Детская оториноларингология	Тестовые задания, ситуационные задачи,
УК-1, УК-2, УК-3, УК-4, УК-5, ОПК-1, ОПК-2, ОПК-3, ОПК-4, ОПК-5, ОПК-6, ОПК-7, ОПК-8, ОПК-9, ОПК-10, ПК-1, ПК-2, ПК-3, ПК-4, ПК-5, ПК-6, ПК-7.	Промежуточный	<b>Раздел 1.</b> Анатомия и физиология ЛОР-органов, методы исследования в оториноларингологии.	Вопросы для собеседования, тестовые задания, реферат
		<b>Раздел 2.</b> Воспалительные заболевания уха.	Вопросы для собеседования, тестовые задания, реферат
		<b>Раздел 3.</b> Воспалительные заболевания глотки и гортани.	Вопросы для собеседования, тестовые задания, реферат
		<b>Раздел 4.</b> Воспалительные заболевания носа и околоносовых пазух.	Вопросы для собеседования, тестовые задания, реферат
		<b>Раздел 5.</b> Опухоли ЛОР-органов.	Вопросы для собеседования, тестовые задания, реферат
		<b>Раздел 6.</b> Травмы, инородные тела ЛОР-органов.	Вопросы для собеседования, тестовые задания, реферат
		<b>Раздел 7.</b> Аудиология и сурдология.	Вопросы для собеседования, тестовые задания, реферат
		<b>Раздел 8.</b> Отоневрология.	Вопросы для собеседования, тестовые задания, реферат
		<b>Раздел 9.</b> Детская оториноларингология.	Вопросы для собеседования, тестовые задания, реферат

#### 4. Содержание оценочных средств текущего контроля

4.1 Текущий контроль осуществляется преподавателем дисциплины при проведении занятий в форме: тестовых заданий и ситуационных задач

4.1.1. Перечень тестовых заданий для оценки компетенций: УК-1, ОПК-4, ОПК-5, ОПК-6, ОПК-7, ОПК-8, ОПК-9, ОПК-10, ПК-1, ПК-2, ПК-3, ПК-4, ПК-5, ПК-6, ПК-7.

<b>Тестовые задания с вариантами ответов</b>	<b>Код компетенции, (согласно РПД)</b>
<b>Раздел 1 Анатомия и физиология ЛОР-органов, методы исследования в оториноларингологии</b>	
<b>1. ВЕРХНЯЯ СТЕНКА ПОЛОСТИ НОСА ОБРАЗОВАНА:</b> 1) средними и задними клетками решетчатой кости 2) ситовидной пластинкой решетчатой кости 3) нижней стенкой лобной пазухи 4) отростками решётчатой кости	УК-1, ОПК-4, ОПК-5,
<b>2. ДВЕ НИЖНИЕ ТРЕТИ ПОЛОСТИ НОСА ВЫСТИЛАЕТ ЭПИТЕЛИЙ:</b> 1) обонятельный 2) многорядный цилиндрический мерцательный 3) многослойный плоский неороговевающий 4) кубический	
<b>3. НОСОВАЯ ПЕРЕГОРОДКА В ПЕРЕДНЕМ ОТДЕЛЕ ПРЕДСТАВЛЕНА:</b> 1) четырехугольным хрящом 2) носовым гребнем небного отростка верхней челюсти 3) носовым гребнем небного отростка верхней челюсти 4) сошником	
<b>4. ПРИ ПРОХОЖДЕНИИ ВДЫХАЕМОГО ВОЗДУХА ЧЕРЕЗ ПОЛОСТЬ НОСА ПРОИСХОДИТ:</b> 1) очищение, согревание 2) очищение, увлажнение, обеззараживание 3) очищение, согревание, обеззараживание, увлажнение 4) увлажнение, согревание	
<b>5. НИЖНЯЯ СТЕНКА ПОЛОСТИ НОСА ВКЛЮЧАЕТ СЛЕДУЮЩИЕ АНАТОМИЧЕСКИЕ ОБРАЗОВАНИЯ:</b> 1) небный отросток верхней челюсти, горизонтальную пластинку небной кости 2) четырехугольный хрящ 3) сошник 4) перпендикулярную пластинку решетчатой кости	
<b>6. ВЕНОЗНАЯ КРОВЬ ИЗ ПОЛОСТИ НОСА И ОКОЛОНОСОВЫХ ПАЗУХ ОТТЕКАЕТ:</b> 1) в наружную яремную вену 2) в переднюю лицевую вену, в угловую вену, в глоточное и крыловидное сплетения 3) в заглоточное пространство 4) в вены гортаноглотки	
<b>7. ЛИМФАТИЧЕСКИЕ СОСУДЫ НОСА СООБЩАЮТСЯ СО СЛЕДУЮЩИМИ ПРОСТРАНСТВАМИ:</b> 1) подпаутинным 2) субдуральным 3) эпидуральным	

4) субдуральным и подпаутинным	
8.КОРКОВЫЙ КОНЕЦ ОБОНЯТЕЛЬНОГО АНАЛИЗАТОРА ЛОКАЛИЗУЕТСЯ: 1) в лобной доле 2) в теменной доле 3) в височной доле 4) в мозжечке	
9.КИССЕЛЬБАХОВО СПЛЕТЕНИЕ РАСПОЛОЖЕНО НА: 1) передней трети перегородки носа 2) нижней носовой раковине 3) задней стенке глотки 4) мягком небе	
10. НА ВЕРХНЕЙ СТЕНКЕ КЛИНОВИДНОЙ ПАЗУХИ РАСПОЛАГАЕТСЯ: 1) пещеристый синус 2) гипофиз 3) внутренняя сонная артерия 4) chiasma opticum	
11. НАИБОЛЕЕ ПРИЕМЛЕМЫМ КОМПЛЕКСОМ СПЕЦИАЛЬНЫХ ОБСЛЕДОВАНИЙ НОСА И ОКОЛОНОСОВЫХ ПАЗУХ ЯВЛЯЕТСЯ: 1) передняя, средняя и задняя риноскопия, рентгенография околоносовых пазух, компьютерная томография околоносовых пазух, видеоэндоскопия 2) передняя риноскопия, диафаноскопия, видеоэндоскопия, рентгенография околоносовых пазух 3) рентгенография околоносовых пазух, передняя и средняя риноскопия, видеоэндоскопия 4) передняя и средняя риноскопия, компьютерная томография околоносовых пазух	
12. НЕБНЫЕ МИНДАЛИНЫ ПРОРЕЗЫВАЮТ ЩЕЛИ, КОТОРЫЕ НАЗЫВАЮТСЯ: 1) трабекулы 2) крипты 3) фолликулы 4) псевдокапсула	
13. ГЛОТОЧНЫЕ УСТЬЯ СЛУХОВЫХ ТРУБ ОТКРЫВАЮТСЯ: 1) на задней стенке носоглотки 2) на боковой стенке носоглотки 3) на верхней стенке носоглотки 4) на задней стенке ротоглотки	
14. В ЗАГЛОТОЧНОМ ПРОСТРАНСТВЕ У ДЕТЕЙ РАННЕГО ВОЗРАСТА ИМЕЕТСЯ СКОПЛЕНИЕ: 1) жировой ткани 2) сосудистой ткани 3) лимфоидной ткани 4) соединительной ткани	
15. ПЕРЕЧИСЛИТЕ СЛОИ ГЛОТКИ: 1) фиброзный слой, сосудистый слой, мышцы глотки, фасция глотки 2) сосудистый слой, мышцы глотки, фасция глотки 3) фасция глотки, мышцы глотки, сосудистый слой 4) слизистая оболочка, фиброзный слой, мышцы глотки, фасция глотки	
16. ДВИГАТЕЛЬНУЮ ИННЕРВАЦИЮ ГОРТАНИ В ОСНОВНОМ	

<p>ОСУЩЕСТВЛЯЕТ:</p> <ol style="list-style-type: none"> <li>1) нижнегортанный нерв</li> <li>2) лицевой нерв</li> <li>3) верхнегортанный нерв</li> <li>4) языкоглоточный нерв</li> </ol>	
<p>17. СВЯЗКА, ЗАКРЫВАЮЩАЯ ЩЕЛЬ МЕЖДУ ПЕРСТНЕВИДНЫМ И ЩИТОВИДНЫМ ХРЯЩАМИ:</p> <ol style="list-style-type: none"> <li>1) коническая связка</li> <li>2) щитоподъязычная мембрана</li> <li>3) щитонадгортанная связка</li> <li>4) голосовая связка</li> </ol>	
<p>18. ФИЗИОЛОГИЧЕСКАЯ РОЛЬ БАРАБАННОЙ ПЕРЕПОНКИ:</p> <ol style="list-style-type: none"> <li>1) трансформирует звуковые колебания в механические, экранирующая</li> <li>2) является наружной стенкой полости среднего уха, изолирует его от внешней среды</li> <li>3) является мембраной – приемником звуковых колебаний</li> <li>4) защищает среднее ухо от инфекции</li> </ol>	
<p>19. ПЕРЕДНЯЯ СТЕНКА БАРАБАННОЙ ПОЛОСТИ ГРАНИЧИТ С:</p> <ol style="list-style-type: none"> <li>1) входом в пещеру сосцевидного отростка</li> <li>2) выступом основного завитка улитки</li> <li>3) луковицей яремной вены</li> <li>4) внутренней сонной артерией</li> </ol>	
<p>20. ЭТАЖИ БАРАБАННОЙ ПОЛОСТИ:</p> <ol style="list-style-type: none"> <li>1) эпитимпанум, мезотимпанум, гипотимпанум</li> <li>2) антрум, эпитимпанум, гипомезотимпанум</li> <li>3) аттик, антрум</li> <li>4) аддитус, эпитимпанум, мезотимпанум</li> </ol>	
<p>21. СОДЕРЖИМОЕ БАРАБАННОЙ ПОЛОСТИ – ЭТО:</p> <ol style="list-style-type: none"> <li>1) слуховые косточки, связки, мышцы, нервы</li> <li>2) слуховые косточки, слизистая оболочка, полукружные каналы</li> <li>3) слуховые косточки, соединительная ткань, слизистая оболочка</li> <li>4) слуховые косточки, мышцы, полукружные каналы</li> </ol>	
<p>22. ГЛАВНЫЕ ФУНКЦИИ СЛУХОВОЙ ТРУБЫ:</p> <ol style="list-style-type: none"> <li>1) защитная, дренажная</li> <li>2) вентиляционная, дренажная</li> <li>3) резонаторная</li> <li>4) участвует в системе звукопроводения</li> </ol>	
<p>23. У ВЗРОСЛОГО ЧЕЛОВЕКА СЛУХОВАЯ ТРУБА:</p> <ol style="list-style-type: none"> <li>1) зияет</li> <li>2) полуспавшаяся</li> <li>3) спавшаяся</li> <li>4) зияют устья</li> </ol>	
<p>24. ПРИ ЛЮБОМ ТИПЕ СТРОЕНИЯ СОСЦЕВИДНОГО ОТРОСТКА ОБЯЗАТЕЛЬНО ЕСТЬ:</p> <ol style="list-style-type: none"> <li>1) верхушечная клетка</li> <li>2) перифасциальная клетка</li> <li>3) антральная клетка</li> <li>4) угловая клетка</li> </ol>	
<p>25. АДЕКВАТНЫМ РАЗДРАЖЕНИЕМ ДЛЯ ПОЛУКРУЖНЫХ КАНАЛОВ ЯВЛЯЕТСЯ:</p> <ol style="list-style-type: none"> <li>1) центробежное ускорение, прямолинейное движение</li> <li>2) прямолинейное движение, центростремительное ускорение</li> </ol>	

<ul style="list-style-type: none"> <li>3) центростремительное ускорение, угловые ускорения</li> <li>4) угловые ускорения</li> </ul>	
<p>26. ПОСРЕДСТВОМ КАКИХ НЕРВНЫХ ДУГ (НЕРВНЫХ СВЯЗЕЙ) СВЯЗАНЫ ПЕРИФЕРИЧЕСКИЕ РЕЦЕПТОРЫ ВЕСТИБУЛЯРНОГО АНАЛИЗАТОРА С ОТДЕЛАМИ ЦЕНТРАЛЬНОЙ НЕРВНОЙ СИСТЕМЫ?:</p> <ul style="list-style-type: none"> <li>1) вестибулоспинальной, вестибулоглагодвигательной, вегетативной, корковой</li> <li>2) вестибулоглагодвигательной, вестибулоспинальной, вестибуломозжечковой, вегетативной, корковой</li> <li>3) вестибуломозжечковой, вегетативной, корковой</li> <li>4) вегетативной, корковой, вестибулоглагодвигательной, вестибулоспинальной</li> </ul>	
<p>27 ОТРИЦАТЕЛЬНЫЕ ОПЫТЫ РИННЕ И ЖЕЛЛЕ ГОВОРЯТ О ПОРАЖЕНИИ:</p> <ul style="list-style-type: none"> <li>1) звукопроводящего аппарата</li> <li>2) звуковоспринимающего аппарата</li> <li>3) не имеют диагностического значения</li> <li>4) звукопроводящего и звуковоспринимающего аппаратов</li> </ul>	
<p>28 В КАМЕРТОНАЛЬНОМ ОПЫТЕ ВЕБЕРА ПРИ ОДНОСТОРОННЕМ ПОРАЖЕНИИ ЗВУКОПРОВОДЯЩЕГО АППАРАТА ЛАТЕРАЛИЗАЦИЯ ЗВУКА БУДЕТ:</p> <ul style="list-style-type: none"> <li>1) в больную сторону</li> <li>2) в здоровую сторону</li> <li>3) кпереди</li> <li>4) не будет латерализации</li> </ul>	
<p>29. ОСМОТР ГОРТАНИ ПРИ ОПРЕДЕЛЕНИИ ПОДВИЖНОСТИ ГОЛОСОВЫХ СКЛАДОВ ПРОВОДЯТ:</p> <ul style="list-style-type: none"> <li>1) при спокойном дыхании, при фонации, при глубоком вдохе</li> <li>2) на выдохе</li> <li>3) при задержке дыхания</li> <li>4) при форсированном выдохе</li> </ul>	
<p>30. ПРИ ВДОХЕ ГОЛОСОВЫЕ СКЛАДКИ:</p> <ul style="list-style-type: none"> <li>1. разомкнуты (голосовая щель в виде треугольника с острым углом)</li> <li>2. расположение не изменяется по сравнению со вдохом</li> <li>3. разомкнуты (голосовая щель в виде треугольника с тупым углом)</li> <li>4. разомкнуты (голосовая щель в виде треугольника с прямым углом)</li> </ul>	
<p><b>Раздел 2 Воспалительные заболевания уха</b></p>	
<p>1. ДИФFUЗНЫЙ ГНОЙНЫЙ НАРУЖНЫЙ ОТИТ – ЭТО:</p> <ul style="list-style-type: none"> <li>1. воспаление кожи перепончатого и костного отделов наружного слухового прохода</li> <li>2. воспаление кожи, подкожного слоя костного отдела наружного слухового прохода и нередко поражение барабанной перепонки</li> <li>3. воспаление кожи хрящевого отдела наружного слухового прохода</li> <li>4. воспаление кожи, подкожного слоя перепончато-хрящевого и костного отделов наружного слухового прохода, поражение барабанной перепонки</li> </ul>	<p>УК-1, ОПК-4, ОПК-5, ОПК-6, ОПК-7, ОПК-8, ОПК-9, ОПК 10, ПК-1,</p>
<p>2. ПРИ ХОНДРОПЕРИХОНДРИТЕ УШНОЙ РАКОВИНЫ ПОРАЖАЕТСЯ:</p> <ul style="list-style-type: none"> <li>1. только мочка</li> <li>2. ушная раковина и сосцевидный отросток</li> <li>3. вся ушная раковина</li> <li>4. большая часть ушной раковины за исключением мочки</li> </ul>	<p>ПК-2, ПК-3, ПК-4, ПК-5, ПК-6,</p>

<p>3. ЗАБОЛЕВАНИЕ НАРУЖНОГО СЛУХОВОГО ПРОХОДА, ОБУСЛОВЛЕННОЕ ГРИБКОВОЙ ФЛОРОЙ, НАЗЫВАЕТСЯ:</p> <ol style="list-style-type: none"> <li>1. муковисцедоз</li> <li>2. отомикоз</li> <li>3. хламидиоз</li> <li>4. описторхоз</li> </ol>	ПК-7.
<p>4. ОСТРЫЙ ГНОЙНЫЙ ОТИТ – ЭТО:</p> <ol style="list-style-type: none"> <li>1. воспаление барабанной перепонки, слуховой трубы и сосцевидного отростка</li> <li>2. воспаление барабанной перепонки, слизистой барабанной полости, слуховой трубы</li> <li>3. воспаление барабанной полости, слуховой трубы и сосцевидного отростка</li> <li>4. воспаление барабанной перепонки, слизистой барабанной полости, слуховой трубы и сосцевидного отростка</li> </ol>	
<p>5. МЕСТНЫЕ И СУБЪЕКТИВНЫЕ СИМПТОМЫ ПРИ ОСТРОМ СРЕДНЕМ ОТИТЕ:</p> <ol style="list-style-type: none"> <li>1. боли в ухе, боли в области сосцевидного отростка, боли при надавливании на козелок</li> <li>2. боли в ушной раковине, боли в подчелюстной области на стороне поражения</li> <li>3. боли в ухе, чувство заложенности в ухе, шум в ухе, понижение слуха</li> <li>4. головная боль, ощущение переливания жидкости в ухе</li> </ol>	
<p>6. ПРИ ОТОГЕННОМ ЭКСТРАДУРАЛЬНОМ АБСЦЕССЕ МОЗГА НЕОБХОДИМО ПРОИЗВОДИТЬ:</p> <ol style="list-style-type: none"> <li>1. антромастотомию</li> <li>2. общеполостную радикальную операцию</li> <li>3. расширенную общеполостную операцию с обнажением мозговой оболочки</li> <li>4. аттикотомию</li> </ol>	
<p>7. ФОРМЫ ХРОНИЧЕСКОГО ГНОЙНОГО СРЕДНЕГО ОТИТА:</p> <ol style="list-style-type: none"> <li>1. мезотимпанит, эптитимпанит и мезо-эпитимпанит</li> <li>2. мезотимпанит и эптитимпанит</li> <li>3. «доброкачественный» и «злокачественный»</li> <li>4. мезотимпанит и хронический гнойный средний отит, осложненный грануляциями</li> </ol>	
<p>8. ХАРАКТЕР ТУГОУХОСТИ ПРИ ОСТРОМ СРЕДНЕМ ОТИТЕ:</p> <ol style="list-style-type: none"> <li>1. нарушение звуковосприятия</li> <li>2. нарушение звукопроводения</li> <li>3. смешанная тугоухость</li> <li>4. слух не страдает</li> </ol>	
<p>9. ДЛЯ ПЕРФОРАТИВНОЙ СТАДИИ ОСТРОГО ГНОЙНОГО СРЕДНЕГО ОТИТА ХАРАКТЕРНО:</p> <ol style="list-style-type: none"> <li>1. прекращение выделений из уз уха, улучшение слуха</li> <li>2. боль в ухе, повышение температуры</li> <li>3. гноетечение из уха, снижение слуха</li> <li>4. головная боль, шум в ухе, ощущение тяжести в ухе</li> </ol>	
<p>10. ОСЛОЖНЕНИЕ ОСТРОГО СРЕДНЕГО ОТИТА:</p> <ol style="list-style-type: none"> <li>1. отоанtrit, мастоидит, острая нейросенсорная тугоухость, парез лицевого нерва, хронический отит</li> <li>2. внутричерепные осложнения, лабиринтит, отосклероз</li> </ol>	



<ol style="list-style-type: none"> <li>3. адгезивный отит, тимпаносклероз, доброкачественные и злокачественные новообразования среднего уха</li> <li>4. парез лицевого нерва, тромбоз сигмовидного синуса, злокачественные опухоли барабанной полости</li> </ol>	
<p>11. ПОВЫШЕНИЕ ДАВЛЕНИЯ В НАРУЖНОМ СЛУХОВОМ ПРОХОДЕ ПРИ НАЛИЧИИ ФИСТУЛЫ КОСТНОЙ СТЕНКИ ГОРИЗОНТАЛЬНОГО ПОЛУКРУЖНОГО КАНАЛА ВЫЗОВЕТ НИСТАГМ:</p> <ol style="list-style-type: none"> <li>1. оптокинетический</li> <li>2. спонтанный</li> <li>3. прессорный</li> <li>4. установочный</li> </ol>	
<p>12. НАРУШЕНИЕ СЛУХА ПРИ ОСТРОМ ГНОЙНОМ СРЕДНЕМ ОТИТЕ ЧАЩЕ ПРОИСХОДИТ ПО ТИПУ:</p> <ol style="list-style-type: none"> <li>1. звукопроводения</li> <li>2. звуковосприятия</li> <li>3. не происходит</li> <li>4. по смешанному типу</li> </ol>	
<p>13. ПРИ РАЗРУШЕНИИ ГНОЙНЫМ ВОСПАЛИТЕЛЬНЫМ ПРОЦЕССОМ КРЫШИ АНТРУМА И АТТИКА ОТОГЕННОЕ ВНУРИЧЕРЕПНОЕ ОСЛОЖНЕНИЕ ЧАЩЕ РАЗВИВАЕТСЯ :</p> <ol style="list-style-type: none"> <li>1. в области задней черепной ямки</li> <li>2. в области передней черепной ямки</li> <li>3. в области средней черепной ямки</li> <li>4. не развивается</li> </ol>	
<p>14. ПРИ РАЗРУШЕНИИ ВОСПАЛИТЕЛЬНЫМ ПРОЦЕССОМ ВНУТРЕННЕЙ ПОВЕРХНОСТИ СОСЦЕВИДНОГО ОТРОСТКА ОТОГЕННОЕ ВНУТРИЧЕРЕПНОЕ ОСЛОЖНЕНИЕ РАЗВИВАЕТСЯ В ОБЛАСТИ:</p> <ol style="list-style-type: none"> <li>1. внутреннего слухового прохода</li> <li>2. задней черепной ямки</li> <li>3. средней черепной ямки</li> <li>4. в орбите</li> </ol>	
<p>15. К РАЗВИТИЮ ОГРАНИЧЕННОГО ЛАБИРИНТИТА ПРИВОДИТ ХРОНИЧЕСКИЙ ЭПИТИМПАНИТ, ОСЛОЖНЕННЫЙ:</p> <ol style="list-style-type: none"> <li>1. кариесом, холестеатомой</li> <li>2. менингитом</li> <li>3. мастоидитом</li> <li>4. парезом лицевого нерва</li> </ol>	
<p>16. В ЧЁМ ЗАКЛЮЧАЕТСЯ ОПАСНОСТЬ ТЕЧЕНИЯ ХРОНИЧЕСКОГО ЭПИТИМПАНИТА:</p> <ol style="list-style-type: none"> <li>1. наличие холестеатомы, кариеса кости, разрушение черепных стенок, возникновение внутричерепных осложнений</li> <li>2. разрушение слуховых косточек, снижение слуха</li> <li>3. закрытие слуховой трубы, ушные шумы</li> <li>4. разрушение лабиринтной стенки, глухота</li> </ol>	
<p>17. КАКИЕ ТЕОРИИ ВОЗНИКНОВЕНИЯ ХОЛЕСТЕАТОМЫ ВЫ ЗНАЕТЕ?</p>	

<ol style="list-style-type: none"><li>1. вследствие врастания эпидермиса, возникновение из ретракционных втяжений</li><li>2. иммунная, аллергическая</li><li>3. цитотоксическая</li><li>4. опухолевая, Гибермана, воспалительная</li></ol>	
<p>18. ПРИ ОТОГЕННОМ ЛАБИРИНТИТЕ НАРУШЕНИЕ СЛУХА ПРОИСХОДИТ ПО ТИПУ:</p> <ol style="list-style-type: none"><li>1. нарушения звукопроводения</li><li>2. нарушения звуковосприятия</li><li>3. не происходит</li><li>4. нарушения звукопроводения и звуковосприятия</li></ol>	
<p>19. ФУРУНКУЛ НАРУЖНОГО СЛУХОВОГО ПРОХОДА ЧАЩЕ ВЫЗЫВАЕТ СЛЕДУЮЩАЯ ФЛОРА:</p> <ol style="list-style-type: none"><li>1. грибковая флора</li><li>2. стафилококк</li><li>3. гемолитический стрептококк</li><li>4. синегнойная палочка</li></ol>	
<p>20. ТИП СТРОЕНИЯ СОСЦЕВИДНОГО ОТРОСТКА, ПРИ КОТОРОМ ЧАЩЕ ВОЗНИКАЕТ МАСТОИДИТ:</p> <ol style="list-style-type: none"><li>1. пневматический</li><li>2. диплоэтический</li><li>3. склеротический</li><li>4. смешанный</li></ol>	
<p>21. КАК ПРАВИЛО, МАСТОИДИТ ВОЗНИКАЕТ В СЛЕДУЮЩИЕ СРОКИ ОТ НАЧАЛА ОСТРОГО ГНОЙНОГО СРЕДНЕГО ОТИТА:</p> <ol style="list-style-type: none"><li>1. через 2-3 недели</li><li>2. через 1,5-2 месяца</li><li>3. через 3-5 дней</li><li>4. одновременно</li></ol>	
<p>22. ПРИ ОТОГЕМАТОМЕ КРОВЬ СКАПЛИВАЕТСЯ:</p> <ol style="list-style-type: none"><li>1. в мочке уха</li><li>2. в наружном слуховом проходе</li><li>3. между кожей и нажхрящницей</li><li>4. между надхрящницей и хрящом</li></ol>	
<p>23. К ПОЛНОЙ ГЛУХОТЕ ПРИВОДИТ:</p> <ol style="list-style-type: none"><li>1. диффузный гнойный лабиринтит</li><li>2. вестибулярный нейронит</li><li>3. ограниченный лабиринтит</li><li>4. болезнь Меньера</li></ol>	
<p>24. ПАРЕЗЫ И ПАРАЛИЧИ ЛИЦЕВОГО НЕРВА, ПОЛНОЕ УГАСАНИЕ СЛУХОВОЙ И ВЕСТИБУЛЯРНОЙ ФУНКЦИЙ НАБЛЮДАЮТСЯ ПРИ:</p> <ol style="list-style-type: none"><li>1. продольном переломе пирамиды височной кости</li><li>2. поперечном переломе пирамиды височной кости</li><li>3. переломе клиновидной кости</li><li>4. переломе теменной кости</li></ol>	

<p>25. КАКИЕ ХАРАКТЕРНЫЕ СИМПТОМЫ МАСТОИДИТА ЯВЛЯЮТСЯ ВЕДУЩИМИ:</p> <ol style="list-style-type: none"> <li>1. гноетечение, головокружение, субфебрилитет</li> <li>2. симптом Шварца (опущение задне-верхней стенки слухового прохода в костном отделе), пульсация гноя при отоскопии, медно-красный цвет барабанной перепонки</li> <li>3. тошнота, рвота</li> <li>4. оттопыренность ушной раковины, субпериостальный абсцесс</li> </ol>	
<p>26. ДЛЯ ПЕРФОРАТИВНОЙ СТАДИИ ОСТРОГО ГНОЙНОГО СРЕДНЕГО ОТИТА ХАРАКТЕРНО:</p> <ol style="list-style-type: none"> <li>1. гноетечение из уха, снижение слуха</li> <li>2. прекращение выделений из уз уха, улучшение слуха</li> <li>3. боль в ухе, повышение температуры</li> <li>4. головная боль, шум в ухе, ощущение тяжести в ухе</li> </ol>	
<p>27. ХАРАКТЕР ОТДЕЛЯЕМОГО ИЗ УХА ПРИ ОБОСТРЕНИИ ХРОНИЧЕСКОГО МЕЗОТИМПАНИТА:</p> <ol style="list-style-type: none"> <li>1. гнойное, с резким запахом</li> <li>2. слизистое или слизисто-гнойное без запаха</li> <li>3. сукровичное</li> <li>4. творожистое</li> </ol>	
<p>28. ОГРАНИЧЕНИЕ ПОДВИЖНОСТИ БАРАБАННОЙ ПЕРЕПОНКИ НАБЛЮДАЕТСЯ ПРИ:</p> <ol style="list-style-type: none"> <li>1. болезни Меньера</li> <li>2. отосклерозе</li> <li>3. кохлеарном неврите</li> <li>4. адгезивном среднем отите</li> </ol>	
<p>29. ИССЛЕДОВАНИЕ ЛАТЕРАЛИЗАЦИИ ЗВУКА КАМЕРТОНОМ С128 ПО КОСТИ НАЗЫВАЕТСЯ:</p> <ol style="list-style-type: none"> <li>1. опытом Вебера</li> <li>2. опытом Желле</li> <li>3. опытом Ринне</li> <li>4. опытом Швабаха</li> </ol>	
<p>30 ОТРИЦАТЕЛЬНЫЕ ОПЫТЫ РИННЕ И ЖЕЛЛЕ ГОВОРЯТ О ПОРАЖЕНИИ:</p> <ol style="list-style-type: none"> <li>1. звукопроводящего аппарата</li> <li>2. звуковоспринимающего аппарата</li> <li>3. не имеют диагностического значения</li> <li>4. звукопроводящего и звуковоспринимающего аппаратов</li> </ol>	
<p><b>Раздел 3 Воспалительные заболевания глотки и гортани</b></p>	
<p>1. ГОРТАННАЯ АНГИНА – ЭТО:</p> <ol style="list-style-type: none"> <li>1. воспаление лимфоцитарных фолликулов в подслизистом слое гортано-глотки и вестибулярном отделе гортани</li> <li>2. воспаление лимфоцитарных фолликулов в слизистом слое гортано-глотки и вестибулярном отделе гортани</li> <li>3. инфильтрация слизистой оболочки гортаноглотки и вестибулярного отдела гортани</li> </ol>	<p>УК-1, ОПК-4, ОПК-5, ОПК-6, ОПК-7, ОПК-8, ОПК-9, ОПК 10,</p>

4. воспаление слизистой оболочки гортаноглотки и вестибулярного отдела гортани	ПК-1, ПК-2,
2 ЛОЖНЫЙ КРУП, ОСНОВНЫЕ ЭЛЕМЕНТЫ ПАТОМОРФОЛОГИЧЕСКОЙ КАРТИНЫ: 1. отек клетчатки подскладочного отдела гортани 2. отек слизистой оболочки подскладочного отдела гортани и трахеи 3. воспаление слизистой оболочки подскладочного отдела гортани 4. отек клетчатки подскладочного отдела гортани и трахеи	ПК-3, ПК-4, ПК-5, ПК-6, ПК-7.
3. ХОНДРОПЕРИХОНДРИТ ГОРТАНИ ХАРАКТЕРИЗУЕТСЯ: 1. болями в области гортани, болезненностью при глотании, афонией, отечностью и инфильтрацией слизистой гортани, увеличением объема гортани (припухлость), утолщением хрящей гортани, нарушением подвижности гортани (исчезновение «хруста» хрящей гортани), стенозом гортани 2. болями в области гортани, болезненностью при глотании, афонией, отечностью и инфильтрацией слизистой гортани, наличием пленок серо-грязного цвета в гортани и глотке 3. болями в области гортани, болезненностью при глотании, афонией, отечностью и инфильтрацией слизистой гортани, наличием пленок серо-грязного цвета в гортани и глотке, увеличением объема гортани и утолщением ее хрящей 4. болями в области гортани, болезненностью при глотании, афонией, отечностью и инфильтрацией слизистой гортани, наличием пленок серо-грязного цвета в гортани и глотке, нарушением подвижности гортани	
4. ЭТИОЛОГИЧЕСКИЕ ФАКТОРЫ РАЗВИТИЯ ОСТРОГО ЛАРИНГИТА: 1. инфекционные заболевания, переохлаждение, перенапряжение голосовых складок, профессиональные вредности 2. инфекционные заболевания, переохлаждение, перенапряжение голосовых складок, ангины 3. профессиональные вредности, инфекционные заболевания, переохлаждение, ангины 4. инфекционные заболевания, переохлаждение, перенапряжение голосовых складок, профессиональные вредности, ангины	
5. ЛОКАЛИЗАЦИЯ ГНОЯ ПРИ ФОРМИРОВАНИИ ПЕРИТОНЗИЛЛЯРНОГО АБСЦЕССА: 1. в околоминдаликовом пространстве 2. в лакунах небной миндалины 3. внутри небной миндалины 4. в заглоточном пространстве	
6. НАИБОЛЕЕ ЧАСТЫЙ ВОЗРАСТ ДЛЯ ВОЗНИКНОВЕНИЯ ЗАГЛОТОЧНОГО АБСЦЕССА: 1. средний 2. пожилой 3. детский 4. старческий	
7. ХАРАКТЕРИСТИКА НАЛЕТОВ ПРИ ДИФТЕРИИ: 1. налеты сплошные, грязно-серые, выходят за пределы небных дужек, снимаются с трудом, не растираются между стеклами, налеты тонут в воде 2. налеты растворяются в воде 3. налеты гнойные, легко снимаются	

4. налеты раздавливаются между стеклами	
<p>8. ФАРИНГОСКОПИЧЕСКИЕ ПРИЗНАКИ ХРОНИЧЕСКОГО ТОНЗИЛЛИТА:</p> <ol style="list-style-type: none"> <li>1. гиперемия краёв небных дужек, рубцовые спайки между миндалинами и небными дужками, рыхлые или рубцово-измененные миндалины, казеозно-гнойные пробки или жидкий гной в лакунах миндалин, регионарный лимфаденит</li> <li>2. гиперемия небных миндалин, налёты на миндалинах, регионарный лимфаденит</li> <li>3. гиперемия краёв небных дужек, резкое увеличение небных миндалин, больше с одной стороны, регионарный лимфаденит</li> <li>4. язвенно-некротические налёты на небных миндалинах, жидкий гной в лакунах миндалин, регионарный лимфаденит</li> </ol>	
<p>9. ХРОНИЧЕСКИЙ ТОНЗИЛЛИТ – ЭТО:</p> <ol style="list-style-type: none"> <li>1. хроническое воспаление небных миндалин</li> <li>2. инфекционно-аллергическое заболевание с местной стойкой воспалительной реакцией небных миндалин, морфологически выражающейся альтерацией, экссудацией и пролиферацией</li> <li>3. острое воспаление небных миндалин</li> <li>4. инфекционно-аллергическое заболевание</li> </ol>	
<p>10. ФОРМЫ ХРОНИЧЕСКОГО ФАРИНГИТА:</p> <ol style="list-style-type: none"> <li>1. гиперпластический и некротический</li> <li>2. серозный и гнойный</li> <li>3. катаральный, гипертрофический, атрофический</li> <li>4. катаральный и гнойный</li> </ol>	
<p>11. ЧАЩЕ ГИПЕРТРОФИЯ НЕБНЫХ МИНДАЛИН НАБЛЮДАЕТСЯ В ВОЗРАСТЕ:</p> <ol style="list-style-type: none"> <li>1. 3-7 лет</li> <li>2. 8-12 лет</li> <li>3. 14-16 лет</li> <li>4. у взрослых</li> </ol>	
<p>12. МИКРОБНЫЙ КОМПЛЕКС, ЗНАЧИМЫЙ ДЛЯ ВОЗНИКНОВЕНИЯ АНГИН И ХРОНИЧЕСКОГО ТОНЗИЛЛИТА</p> <ol style="list-style-type: none"> <li>1. менингококк, энтерококк, вирус гриппа</li> <li>2. стрептококк, стафилококк, пневмококк</li> <li>3. стрептококк, менингококк, вирус Коксаки</li> <li>4. риновирусы</li> </ol>	
<p>13. ПРИЧИНЫ ТУГОУХОСТИ ПРИ ГИПЕРТРОФИИ ГЛОТОЧНОЙ МИНДАЛИНЫ</p> <ol style="list-style-type: none"> <li>1. закрытие устьев слуховых труб</li> <li>2. интоксикация рецепторных и ганглиозных образований слухового анализатора</li> <li>3. застойные явления в полости черепа</li> <li>4. все перечисленное</li> </ol>	
<p>14. ВЕДУЩИЕ ПРИЧИНЫ ВОЗНИКНОВЕНИЯ ФАРИНГИТОВ</p> <ol style="list-style-type: none"> <li>1. повышенное выпадение осадков и пониженная инсоляция</li> <li>2. низкая влажность воздуха и высокая инсоляция</li> <li>3. резкие колебания влажности и температуры воздуха, промышленная пыль, пары, сквозняки, сопутствующая соматическая патология, вредные привычки</li> <li>4. инфекционные заболевания</li> </ol>	

<p>15. ЗАБОЛЕВАНИЯ КРОВИ КОТОРЫЕ МОГУТ СОПРОВОЖДАТЬСЯ ОСТРЫМ ТОНЗИЛЛИТОМ:</p> <ol style="list-style-type: none"> <li>1. инфекционный мононуклеоз (болезнь Филатова), агранулоцитоз, алиментарно-токсическая алейкия, лейкозы</li> <li>2. инфекционный мононуклеоз (болезнь Филатова), агранулоцитоз, алиментарно-токсическая алейкия, лейкозы, гемофилия</li> <li>3. инфекционный мононуклеоз (болезнь Филатова), агранулоцитоз, алиментарно-токсическая алейкия, лейкозы, капилляротоксикоз</li> <li>4. инфекционный мононуклеоз (болезнь Филатова), агранулоцитоз, алиментарно-токсическая алейкия, лейкозы, гемофилия, капилляротоксикоз</li> </ol>	
<p>16. ДЛЯ ОСТРОГО ТОНЗИЛЛИТА ХАРАКТЕРНО:</p> <ol style="list-style-type: none"> <li>1. боль при глотании не всегда резко выражена</li> <li>2. боль при глотании резко выражена, регионарные лимфоузлы увеличены, пальпируются, болезненные</li> <li>3. регионарные лимфоузлы увеличены крайне редко</li> <li>4. боль в горле не беспокоит</li> </ol>	
<p>17. ДЛЯ ДИФТЕРИИ ХАРАКТЕРНО:</p> <ol style="list-style-type: none"> <li>1. боль при глотании не всегда резко выражена, регионарные лимфоузлы увеличены, пальпируются</li> <li>2. боль при глотании резко выражена</li> <li>3. регионарные лимфоузлы не увеличены, не пальпируются</li> <li>4. боль при глотании не беспокоит</li> </ol>	
<p>18. ВЕРХНЯЯ РЕФЛЕКСОГЕННАЯ ЗОНА ГОРТАНИ РАСПОЛАГАЕТСЯ В ОБЛАСТИ:</p> <ol style="list-style-type: none"> <li>1. гортанная поверхность надгортанника, слизистая оболочка черпало-надгортанных складок</li> <li>2. передняя поверхность черпаловидного хряща</li> <li>3. слизистая оболочка трахеи</li> <li>4. подскладочное пространство</li> </ol>	
<p>19. ПРИЧИНОЙ ЛОЖНОГО КРУПА МОЖЕТ БЫТЬ:</p> <ol style="list-style-type: none"> <li>1. аллергия, экссудативный диатез, аденовирусная инфекция, ангины</li> <li>2. аллергия, экссудативный диатез, аденовирусная инфекция, ангины, контакт с больным дифтерией</li> <li>3. аллергия, экссудативный диатез, аденовирусная инфекция, ангины, аденоидные вегетации</li> <li>4. острая респираторная вирусная инфекция аллергия, экссудативный диатез,</li> </ol>	
<p>20. АБСОЛЮТНЫЕ ПРОТИВОПОКАЗАНИЯ ДЛЯ ТОНЗИЛЭКТОМИИ:</p> <ol style="list-style-type: none"> <li>1. заболевания крови</li> <li>2. сахарный диабет, цирроз печени, язва желудка и 12-перстной кишки</li> <li>3. пожилой возраст, гипотония, неврастения, вегетососудистая дистония</li> <li>4. нет противопоказаний</li> </ol>	
<p>21. ОСНОВНОЙ МЕТОД ЛЕЧЕНИЯ АДЕНОИДОВ:</p> <ol style="list-style-type: none"> <li>1. физиотерапевтический</li> <li>2. хирургический</li> <li>3. медикаментозный</li> <li>4. не показано лечение</li> </ol>	

<p>22. РАННИЕ ОСЛОЖНЕНИЯ АДЕНОТОМИИ:</p> <ol style="list-style-type: none"> <li>1. парез мягкого неба</li> <li>2. острый синусит</li> <li>3. острый отит</li> <li>4. кровотечения, аспирация срезанной части миндалины</li> </ol>	
<p>23. ОБЪЕКТИВНАЯ ФАРИНГОСКОПИЧЕСКАЯ КАРТИНА ПРИ ВЕТРЯНОЙ ОСПЕ:</p> <ol style="list-style-type: none"> <li>1. на фоне конъюнктивита и катаральных явлений верхних дыхательных путей одновременно с кожным высыпанием появляется энантема на мягком небе, языке, реже на твердом небе</li> <li>2. на задней стенке глотки, иногда на небных миндалинах появляются пузырьки с прозрачным содержимым. пузырьки лопаются, образуются эрозии</li> <li>3. резко ограниченная огненно-красная гиперемия слизистой оболочки небных дужек, задней стенки глотки, мягкого неба</li> <li>4. на слизистой оболочке мягкого неба и щек появляется пятнистая бледно-розовая сыпь</li> </ol>	
<p>24. ФАРИНГОСКОПИЧЕСКАЯ КАРТИНА ПРИ АГРАНУЛОЦИТОЗЕ:</p> <ol style="list-style-type: none"> <li>1. в начальной стадии гиперплазия лимфоидной ткани, гиперемия и отек слизистой, затем появляются язвы с некротическим налетом</li> <li>2. язвы и некрозы с налетами на небных миндалинах и других отделах глотки</li> <li>3. встречаются изменения, характерные для катаральной или язвенно-пленчатой ангины, сходной с дифтерией</li> <li>4. катаральные явления с небольшими эрозиями на слизистой, затем язвы, некрозы с налетами на небных миндалинах и других отделах глотки</li> </ol>	
<p>25. ФАРИНГОСКОПИЧЕСКАЯ КАРТИНА ПРИ ВТОРОЙ СТАДИИ СИФИЛИСА:</p> <ol style="list-style-type: none"> <li>1. ограниченная гумма в области мягкого или твердого неба, распадается, образуя безболезненную язву с подрытыми краями. рубцевание язвы приводит к сращению мягкого неба с задней стенкой глотки</li> <li>2. в глотке и полости рта на фоне гиперемированной слизистой появляется розеолезная сыпь – мелкие красноватые пятна (эритематозная форма); на небных дужках, небных миндалинах, свободном крае языка, у угла рта появляются серо-белые папулы с красным ободом. Сливаясь, 2-3 папулы образуют кодилому, они изъязвляются. Язвы покрыты сероватым налетом, безболезненные (папулезная форма)</li> <li>3. твердый шанкр, локализующийся чаще на одной небной миндалине. Инфильтрат затем изъязвляется, язва покрывается зеленовато-серым налетом. края и дно язвы уплотняются</li> <li>4. нет проявлений</li> </ol>	
<p>26. ЧАЩЕ ХРОНИЧЕСКИЙ ТОНЗИЛЛИТ ДИФФЕРЕНЦИРУЮТ С :</p> <ol style="list-style-type: none"> <li>1. с катаральной ангиной, вторичной ангиной</li> <li>2. с хроническим фарингитом, фарингомикозом, гипертрофией небных миндалин</li> <li>3. с острым фарингитом</li> <li>4. с ларингитом</li> </ol>	

<p>27. ФАРИНГОСКОПИЧЕСКАЯ КАРТИНА ПРИ ПЕРВОЙ СТАДИИ СИФИЛИСА:</p> <ol style="list-style-type: none"> <li>1. ограниченная гумма в области мягкого или твердого неба, распадается, образуя безболезненную язву с подрытыми краями. рубцевание язвы приводит к сращению мягкого неба с задней стенкой глотки</li> <li>2. в глотке и полости рта на фоне гиперемированной слизистой появляется розеолезная сыпь – мелкие красноватые пятна (эритематозная форма)</li> <li>3. твердый шанкр, локализующийся чаще на одной небной миндалине. Инфильтрат затем изъязвляется, язва покрывается зеленовато серым налетом, края и дно язвы уплотняются</li> <li>4. на небных дужках, небных миндалинах, свободном крае язык, у угла рта появляются серо-белые папулы с красным ободом. Сливаясь, 2-3 папулы образуют кодилому. они изъязвляются. Язвы покрыты сероватым налетом, безболезненные (папулезная форма)</li> </ol>	
<p>28. ОСМОТР ГОРТАНИ ВКЛЮЧАЕТ</p> <ol style="list-style-type: none"> <li>1. наружный осмотр и пальпацию хрящей гортани, непрямую ларингоскопию, прямую ларингоскопию</li> <li>2. наружный осмотр и пальпацию хрящей гортани</li> <li>3. фарингоскопию, прямую ларингоскопию</li> <li>4. заднюю риноскопию</li> </ol>	
<p>29. РАННИЕ ОСЛОЖНЕНИЯ АДЕНОТОМИИ:</p> <ol style="list-style-type: none"> <li>1. парез мягкого неба</li> <li>2. острый синусит</li> <li>3. острый отит</li> <li>4. кровотечения, аспирация срезанной части миндалины</li> </ol>	
<p>30. НАИБОЛЕЕ ЭФФЕКТИВНЫЕ МЕРЫ ИНДИВИДУАЛЬНОЙ ПРОФИЛАКТИКИ ЗАБОЛЕВАНИЙ ГЛОТКИ</p> <ol style="list-style-type: none"> <li>1. рациональное питание, разумное сочетание труда и отдыха</li> <li>2. борьба с вредными привычками</li> <li>3. закаливание организма и восстановление носового дыхания</li> <li>4. вакцинация\</li> </ol>	
<p><b>Раздел 4 Воспалительные заболевания носа и околоносовых пазух.</b></p>	
<p>1. ЧТО ТАКОЕ ОЗЕНА?:</p> <ol style="list-style-type: none"> <li>1. воспаление слизистой оболочки и костного скелета носовой перегородки, носовых пазух, со зловонным запахом и гипосмией</li> <li>2. атрофический процесс слизистой оболочки и костного скелета носовых раковин, со зловонным запахом и аносмией</li> <li>3. гипертрофический процесс слизистой оболочки, подслизистого слоя и хрящевой основы носовой перегородки, со сладковатым запахом и гиперосмией</li> <li>4. атрофический процесс слизистой оболочки или костного скелета носовой перегородки, со зловонным запахом и аносмией</li> </ol>	<p>УК-1, ОПК-4, ОПК-5, ОПК-6, ОПК-7, ОПК-8, ОПК-9, ОПК 10, ПК-1, ПК-2, ПК-3,ПК-4,ПК-5, ПК-6, ПК-7.</p>
<p>2. ОСНОВНЫМИ СИМПТОМАМИ ОЗЕНЫ ЯВЛЯЮТСЯ:</p> <ol style="list-style-type: none"> <li>1. зловонный насморк, отсутствие обоняния, гипертрофия носовых раковин, вязкий секрет</li> <li>2. отсутствие обоняния, вязкий секрет, широкие носовые ходы, гипертрофия носовых раковин</li> </ol>	



<ol style="list-style-type: none"> <li>3. зловонный насморк, вязкий секрет, широкие носовые ходы, гипертрофия носовых раковин</li> <li>4. зловонный насморк, широкие носовые ходы, отсутствие обоняния, вязкий секрет</li> </ol>	
<p>3. ПРИ ГНОЙНОМ ВЕРХНЕЧЕЛЮСТНОМ СИНУСИТЕ ПАТОЛОГИЧЕСКОЕ ОТДЕЛЯЕМОЕ ЧАЩЕ ВСЕГО ОБНАРУЖИВАЕТСЯ:</p> <ol style="list-style-type: none"> <li>1. в среднем носовом ходе</li> <li>2. в нижнем носовом ходе</li> <li>3. в верхнем носовом ходе</li> <li>4. в преддверии носа</li> </ol>	
<p>4. СЕПТИЧЕСКОЕ СОСТОЯНИЕ, ЭКЗОФТАЛЬМ, ДВУСТОРОННИЙ ХЕМОЗ, ОТЕК ВЕК ПРИ НАЛИЧИИ ВОСПАЛИТЕЛЬНОГО ПРОЦЕССА СО СТОРОНЫ НОСА ДАЕТ ВОЗМОЖНОСТЬ ЗАПОДОЗРИТЬ:</p> <ol style="list-style-type: none"> <li>1. тромбоз сигмовидного синуса</li> <li>2. абсцесс мозга</li> <li>3. флегмону орбиты</li> <li>4. тромбоз кавернозного синуса</li> </ol>	
<p>5. ПОРЯДОК НАРАСТАНИЯ СТЕПЕНИ ПОРАЖЕНИЯ ЗРИТЕЛЬНОГО АНАЛИЗАТОРА ПРИ ОРБИТАЛЬНЫХ РИНОГЕННЫХ ОСЛОЖНЕНИЯХ:</p> <ol style="list-style-type: none"> <li>1. периостит орбиты, субпериостальный абсцесс, абсцесс века, флегмона орбиты, неврит зрительного нерва</li> <li>2. субпериостальный абсцесс, периостит орбиты, абсцесс века, неврит зрительного нерва, флегмона орбиты</li> <li>3. абсцесс века, субпериостальный абсцесс, периостит орбиты, флегмона орбиты, неврит зрительного нерва</li> <li>4. абсцесс века, периостит орбиты, субпериостальный абсцесс, флегмона орбиты, неврит зрительного нерва</li> </ol>	
<p>6. РИНОГЕННЫЕ АБСЦЕССЫ, КАКОЙ ЛОКАЛИЗАЦИИ ЧАЩЕ ВСЕГО ВСТРЕЧАЮТСЯ:</p> <ol style="list-style-type: none"> <li>1. височной доли</li> <li>2. лобной доли</li> <li>3. ствола мозга</li> <li>4. затылочной доли</li> </ol>	
<p>7. НАИЛУЧШИЕ УСЛОВИЯ ДЛЯ ОТТОКА ПАТОЛОГИЧЕСКОГО СОДЕРЖИМОГО ИМЕЕТ:</p> <ol style="list-style-type: none"> <li>1. клиновидная пазуха и задние клетки решетчатого лабиринта</li> <li>2. лобная пазуха и передние клетки решетчатого лабиринта</li> <li>3. лобная и клиновидная пазухи</li> <li>4. верхнечелюстная пазуха</li> </ol>	
<p>8. СИМПТОМАМИ, ХАРАКТЕРНЫМИ ДЛЯ АЛЛЕРГИЧЕСКИХ ПОРАЖЕНИЙ, ЯВЛЯЮТСЯ:</p> <ol style="list-style-type: none"> <li>1. заложенность носа</li> <li>2. кровоточивость слизистой оболочки носа</li> <li>3. гнойные выделения</li> <li>4. бледная, сероватая слизистая полости носа; полипы в носовых ходах; наличие эозинофилов в отделяемом из носа</li> </ol>	
<p>9. ПОЛИНОЗ – ЭТО:</p> <ol style="list-style-type: none"> <li>1. сезонный аллергический ринит</li> <li>2. круглогодичный аллергический ринит</li> <li>3. нейровегетативная форма вазомоторного ринита</li> <li>4. обострение хронического гипертрофического ринита</li> </ol>	
<p>10. ВАЗОМОТОРНАЯ РИНОПАТИЯ – ЭТО:</p>	

<ol style="list-style-type: none"> <li>1. хронический васкулит, который локализуется преимущественно в полости носа</li> <li>2. склеротические изменения сосудов полости носа</li> <li>3. нервно-рефлекторное заболевание с чрезмерной лабильностью нервного аппарата, регулирующего тонус сосудов полости носа</li> <li>4. хроническое воспаление слизистой оболочки полости носа с гипертрофией нижних носовых раковин</li> </ol>	
<p>11. ХРОНИЧЕСКИЙ ГИПЕРТРОФИЧЕСКИЙ РИНИТ - ЭТО:</p> <ol style="list-style-type: none"> <li>1. хронический воспалительный процесс слизистой оболочки полости носа, который сопровождается ее гиперплазией, чаще всего в области нижних носовых раковин</li> <li>2. доброкачественный неопластический процесс в области носовых раковин</li> <li>3. паретическое состояние сосудов носа с увеличением объема носовых раковин</li> <li>4. хронический воспалительный процесс слизистой оболочки полости носа с истощением её</li> </ol>	
<p>12. КАКИЕ ФОРМЫ ХРОНИЧЕСКОГО РИНИТА ВЫ ЗНАЕТЕ?:</p> <ol style="list-style-type: none"> <li>1. катаральный, атрофический, гипертрофический, вазомоторный</li> <li>2. экссудативный, атрофический, вазомоторный, гипертрофический</li> <li>3. атрофический, гипертрофический, вазомоторный, гнойный</li> <li>4. вазомоторный, экссудативный, гнойный</li> </ol>	
<p>13. ЧТО ТАКОЕ ОСТРЫЙ РИНИТ?:</p> <ol style="list-style-type: none"> <li>1. неспецифическое воспаление слизистой оболочки полости носа</li> <li>2. неспецифическое поражение слизистой и подслизистой области носовых ходов</li> <li>3. специфическое воспаление обонятельной и респираторной области носовых ходов и носовых пазух</li> <li>4. неспецифическое раздражение обонятельной и респираторной области полости носа</li> </ol>	
<p>14. ПО КАКИМ ИЗ ПЕРЕЧИСЛЕННЫХ ПУТЕЙ ВОЗМОЖНО РАСПРОСТРАНЕНИЕ ИНФЕКЦИИ ПРИ ФУРУНКУЛЕ НОСА В КАВЕРНОЗНЫЙ СИНУС:</p> <ol style="list-style-type: none"> <li>1. передняя лицевая вена – внутренняя яремная вена</li> <li>2. лицевая вена</li> <li>3. угловая вена – верхне-глазничная вена</li> <li>4. позадичелюстная вена</li> </ol>	
<p>15. НАРУШЕНИЕ ОБОНЯНИЯ — ЭТО:</p> <ol style="list-style-type: none"> <li>1. афония</li> <li>2. атрезия</li> <li>3. аносмия</li> <li>4. амовроз</li> </ol>	
<p>16. КАКИЕ ВИДЫ ДЕФОРМАЦИИ НАРУЖНОГО НОСА ПОСЛЕ ТРАВМЫ ЯВЛЯЮТСЯ НАИБОЛЕЕ РАСПРОСТРАНЁННЫМИ</p> <ol style="list-style-type: none"> <li>1. боковое смещение носа, западение спинки носа</li> <li>2. горб носа</li> <li>3. опущение кончика носа</li> <li>4. комбинированные виды деформаций</li> </ol>	
<p>17. ПРИЧИНАМИ ИСКРИВЛЕНИЯ ПЕРЕГОРОДКИ НОСА МОГУТ БЫТЬ:</p> <ol style="list-style-type: none"> <li>1. аномалия развития лицевого скелета и хронический гипертрофический ринит</li> <li>2. хронический гипертрофический ринит и полипоз носа</li> </ol>	

<ol style="list-style-type: none"> <li>3. острый ринит, травмы носа и аномалия развития лицевого скелета</li> <li>4. травмы носа и аномалия развития лицевого скелета</li> </ol>	
<p><b>18. ЛОКАЛИЗАЦИЯ И КЛИНИЧЕСКИЕ ПРИЗНАКИ КРОВОТОЧАЩЕГО ПОЛИПА НОСА</b></p> <ol style="list-style-type: none"> <li>1. хрящевая часть носовой перегородки, частые носовые кровотечения</li> <li>2. сошник, хрящевая часть носовой перегородки, частые носовые кровотечения</li> <li>3. решетчатый лабиринт (перпендикулярная пластинка), средние носовые раковины, частые носовые кровотечения</li> <li>4. хрящевая часть носовой перегородки, сошник, средние носовые раковины, частые носовые кровотечения</li> </ol>	
<p><b>19. ПОСЛЕДОВАТЕЛЬНОСТЬ ВЫПОЛНЕНИЯ ПУНКЦИИ ВЕРХНЕЧЕЛЮСТНОЙ ПАЗУХИ:</b></p> <ol style="list-style-type: none"> <li>1. пункция верхнечелюстной пазухи, анестезия слизистых оболочек нижнего носового хода, отсасывание шприцем содержимого пазухи, диагностическое промывание пазухи, введение лекарственных веществ (при необходимости)</li> <li>2. пункция верхнечелюстной пазухи, отсасывание шприцем содержимого пазухи, диагностическое промывание пазухи, введение лекарственных веществ (при необходимости)</li> <li>3. анестезия слизистых оболочек нижнего носового хода, пункция верхнечелюстной пазухи, отсасывание шприцем содержимого пазухи, диагностическое промывание пазухи, введение лекарственных веществ (при необходимости)</li> <li>4. анестезия слизистых оболочек нижнего носового хода, диагностическое промывание пазухи, пункция верхнечелюстной пазухи, отсасывание шприцем содержимого пазухи, введение лекарственных веществ (при необходимости)</li> </ol>	
<p><b>20. РИНОСКОПИЯ—ЭТО ОСМОТР</b></p> <ol style="list-style-type: none"> <li>1. носа</li> <li>2. уха</li> <li>3. глотки</li> <li>4. гортани</li> </ol>	
<p><b>21. ПУНКЦИЮ ГАЙМОРОВОЙ ПАЗУХИ ПРОИЗВОДЯТ С ПОМОЩЬЮ</b></p> <ol style="list-style-type: none"> <li>1. носоглоточного зеркала</li> <li>2. ушной воронки</li> <li>3. шпателя</li> <li>4. иглы Куликовского</li> </ol>	
<p><b>22. КИССЕЛЬБАХОВО СПЛЕТЕНИЕ РАСПОЛОЖЕНО НА</b></p> <ol style="list-style-type: none"> <li>1. нижней носовой раковине</li> <li>2. задней стенке глотки</li> <li>3. передней трети перегородки носа</li> <li>4. мягком небе</li> </ol>	
<p><b>23. ИНФЕКЦИЯ НОСА И ОКОЛОНОСОВЫХ ПАЗУХ ПРОНИКАЕТ ВО ВНУТРИЧЕРЕПНЫЕ СТРУКТУРЫ:</b></p> <ol style="list-style-type: none"> <li>1. через кровеносные сосуды, контактным путем, по ходу I и V черепно-мозговых нервов</li> <li>2. контактным путём</li> <li>3. лимфогенным путем;</li> <li>4. по фасциям.</li> </ol>	

<p>24. СЕДЛОВИДНЫЙ НОС (В КОСТНОМ ОТДЕЛЕ) НАИБОЛЕЕ ЧАСТО ЯВЛЯЕТСЯ ОСЛОЖНЕНИЕМ:</p> <ol style="list-style-type: none"> <li>1. сифилиса, травмы носа;</li> <li>2. туберкулеза;</li> <li>3. злокачественной опухоли;</li> <li>4. ринофимы.</li> </ol>	
<p>25. МЕСТНЫЕ ЗАЩИТНЫЕ МЕХАНИЗМЫ НОСА ВКЛЮЧАЮТ:</p> <ol style="list-style-type: none"> <li>1. реснички мерцательного эпителия; слизистое отделяемое; лизоцим; интерферон</li> <li>2. слизь полости носа</li> <li>3. химотрипсин;</li> <li>4. секреторный иммуноглобулин А.</li> </ol>	
<p>26. ЗАБОЛЕВАНИЕ, ПОСТОЯННЫМИ СИМПТОМАМИ КОТОРОГО ЯВЛЯЮТСЯ: ПАРОКСИЗМАЛЬНОЕ ЧИХАНИЕ, ОБИЛЬНОЕ ПРОЗРАЧНОЕ ВОДЯНИСТОЕ ОТДЕЛЯЕМОЕ ИЗ НОСА, ЗАТРУДНЕНИЕ НОСОВОГО ДЫХАНИЯ, ЗУД В ОБЛАСТИ НОСА, НАЗЫВАЕТСЯ:</p> <ol style="list-style-type: none"> <li>1. аллергический ринит;</li> <li>2. острый ринит;</li> <li>3. хронический катаральный отит;</li> <li>4. хронический гипертрофический ринит;</li> </ol>	
<p>27. НАЗОВИТЕ ПАЗУХИ, ОТКРЫВАЮЩИЕСЯ В СРЕДНИЙ НОСОВОЙ ХОД:</p> <ol style="list-style-type: none"> <li>1. Верхнечелюстная. Задние клетки решетчатой кости.</li> <li>2. Лобная. Основная.</li> <li>3. Передние и средние клетки решетчатой кости. Лобная. Верхнечелюстная.</li> <li>4. Задние клетки решетчатой кости. Лобная.</li> </ol>	
<p>28. В ОКОЛОНОСОВЫЕ ПАЗУХИ ЧАЩЕ ИНФЕКЦИЯ ПОПАДАЕТ</p> <ol style="list-style-type: none"> <li>1. риногенно</li> <li>2. при травмах лица и одонтогенно</li> <li>3. гематогенно</li> <li>4. лимфогенно</li> </ol>	
<p>29. ЦЕЛЬ ПРОВЕДЕНИЯ ПУНКЦИИ ВЕРХНЕЧЕЛЮСТНОЙ ПАЗУХИ ПРИ СИНУСИТАХ</p> <ol style="list-style-type: none"> <li>1. диагностическая и лечебная</li> <li>2. лечебная и превентивная</li> <li>3. превентивная</li> <li>4. диагностическая и превентивная</li> </ol>	
<p>30. НАИЛУЧШИЕ УСЛОВИЯ ДЛЯ ОТТОКА ПАТОЛОГИЧЕСКОГО СОДЕРЖИМОГО ИМЕЕТ</p> <ol style="list-style-type: none"> <li>1. клиновидная пазуха и задние клетки решетчатого лабиринта</li> <li>2. верхнечелюстная пазуха</li> <li>3. лобная пазуха и передние клетки решетчатого лабиринта</li> <li>4. лобная и клиновидная пазухи</li> </ol>	
<p><b>Раздел 5 Опухоли ЛОР-органов</b></p>	
<p>1. ЧТО ХАРАКТЕРНО ДЛЯ ДОБРОКАЧЕСТВЕННЫХ ОПУХОЛЕЙ НОСА:</p> <ol style="list-style-type: none"> <li>1. рост опухоли занимает большой промежуток времени, носовое дыхание нарушается постепенно</li> <li>2. изъязвление</li> <li>3. кровоточивость</li> <li>4. инфильтративный рост</li> </ol>	<p>УК-1, ОПК-4, ОПК-5, ОПК-6, ОПК-7, ОПК-8, ОПК-9, ОПК-10,</p>
<p>2. ДОБРОКАЧЕСТВЕННАЯ ОПУХОЛЬ НОСА, ИМЕЮЩАЯ ВИД</p>	

<p><b>ЦВЕТНОЙ КАПУСТЫ:</b></p> <ol style="list-style-type: none"> <li>1. фиброма</li> <li>2. папиллома</li> <li>3. ангиома</li> <li>4. полип</li> </ol>	<p>ПК-1, ПК-2, ПК-3, ПК-4, ПК-5,</p>
<p><b>3. ДИАГНОЗ ОСТЕОМЫ ОКОЛОНОСОВЫХ ПАЗУХ СТАВИТСЯ НА ОСНОВАНИИ:</b></p> <ol style="list-style-type: none"> <li>1. жалоб на головные боли, деформации лицевого скелета и смещения глазного яблока, наличия интенсивной округлой тени костной плотности на рентгенограмме</li> <li>2. риноскопической картины, наличия интенсивной округлой тени костной плотности на рентгенограмме</li> <li>3. жалоб на головные боли, деформации лицевого скелета и смещения глазного яблока, биопсии</li> <li>4. жалоб на головные боли, деформации лицевого скелета и смещения глазного яблока, данных диагностической пункции пазухи</li> </ol>	<p>ПК-6, ПК-7.</p>
<p><b>4. ЧАЩЕ ВСЕГО ОСТЕОМЫ ЛОКАЛИЗУЮТСЯ В:</b></p> <ol style="list-style-type: none"> <li>1. верхнечелюстных пазухах</li> <li>2. клетках решетчатого лабиринта</li> <li>3. основных пазухах</li> <li>4. лобных пазухах</li> </ol>	
<p><b>5. ЗЛОКАЧЕСТВЕННЫЕ ОПУХОЛИ ПОЛОСТИ НОСА:</b></p> <ol style="list-style-type: none"> <li>1. гемангиоэндотелиома, лифосаркома</li> <li>2. фиброма</li> <li>3. остеома</li> <li>4. ангиома</li> </ol>	
<p><b>6. ЛОКАЛИЗАЦИЯ И КЛИНИЧЕСКИЕ ПРИЗНАКИ КРОВОТОЧАЩЕГО ПОЛИПА НОСА:</b></p> <ol style="list-style-type: none"> <li>1. хрящевая часть носовой перегородки, частые носовые кровотечения</li> <li>2. сошник, хрящевая часть носовой перегородки, частые носовые кровотечения</li> <li>3. решетчатый лабиринт (перпендикулярная пластинка), средние носовые раковины, частые носовые кровотечения</li> <li>4. хрящевая часть носовой перегородки, сошник, средние носовые раковины, частые носовые кровотечения</li> </ol>	
<p><b>7. ПРИ ЗЛОКАЧЕСТВЕННЫХ ОПУХОЛЯХ ГЛОТКИ ПРИМЕНЯЮТ СЛЕДУЮЩИЕ МЕТОДЫ ЛЕЧЕНИЯ:</b></p> <ol style="list-style-type: none"> <li>1. рентгенотерапия, хирургическое лечение, комбинированное лечение</li> <li>2. лучевая терапия, химиотерапия, хирургическое и комбинированное лечение</li> <li>3. рентгенотерапия, химиотерапия, хирургическое и комбинированное лечение</li> <li>4. лучевая терапия, химиотерапия</li> </ol>	
<p><b>8. СИМПТОМОМ ГЛОМУСНОЙ ОПУХОЛИ СРЕДНЕГО УША ЯВЛЯЕТСЯ:</b></p> <ol style="list-style-type: none"> <li>1. красное пульсирующее образование за барабанной перепонкой</li> <li>2. кровенаполненная булла на барабанной перепонке</li> <li>3. часто образующаяся геморрагическая корка в наружном слуховом проходе</li> <li>4. высокочастотный постоянный шум в больном ухе</li> </ol>	
<p><b>9. ДОБРОКАЧЕСТВЕННЫЕ ОПУХОЛИ ГОРТАНИ – ЭТО:</b></p> <ol style="list-style-type: none"> <li>1. папиллома, гемангиома, лимфангиома, саркома</li> <li>2. папиллома, гемангиома, лимфангиома</li> </ol>	

<ul style="list-style-type: none"> <li>3. папиллома, гемангиома, рак, лимфангиома</li> <li>4. папиллома, рабдомиома, ~саркома, гемангиома</li> </ul>	
<p>10. СИМПТОМЫ РАКА ГОРТАНИ ПРИ ВЕСТИБУЛЯРНОЙ ЛОКАЛИЗАЦИИ:</p> <ul style="list-style-type: none"> <li>1. охриплость</li> <li>2. затруднённое дыхание</li> <li>3. парестезия, кашель, затруднение глотания</li> <li>4. кровохарканье</li> </ul>	
<p>11. В ЛИМФАТИЧЕСКИЕ УЗЛЫ ШЕИ МАТАСТАЗИРУЕТ РАК:</p> <ul style="list-style-type: none"> <li>1. кожи</li> <li>2. матки, яичников, почек</li> <li>3. желудка, толстой кишки, легкого, поджелудочной железы</li> <li>4. орбиты, головного мозга</li> </ul>	
<p>12. К ДОПОЛНИТЕЛЬНЫМ МЕТОДАМ ДИАГНОСТИКИ ОПУХОЛЕЙ ЛОР-ОРГАНОВ ОТНОСЯТСЯ:</p> <ul style="list-style-type: none"> <li>1. Непрямая ларингоскопия, фарингоскопия, риноскопия</li> <li>2. Сцинтиграфия, КТ и МРТ с контрастированием, рентгенография гортани, ПЭТ КТ</li> <li>3. Эндоскопический осмотр ЛОР органов</li> <li>4. Микроскопия уха</li> </ul>	
<p>13. К ПРЕДРАКОВЫМ ЗАБОЛЕВАНИЯМ ГОРТАНИ ОТНОСЯТСЯ:</p> <ul style="list-style-type: none"> <li>1. плоскоклеточные папилломы, рак in situ,</li> <li>2. амилоидоз гортани</li> <li>3. полипы, фибромы гортани</li> <li>4. певческие узелки</li> </ul>	
<p>14. ОТ ЧЕГО, В ОСНОВНОМ, ЗАВИСИТ ХАРАКТЕР ЖАЛОБ И ОБЪЕКТИВНЫХ ПРИЗНАКОВ ПРИ ОСТЕОМЕ ОКОЛОНОСОВЫХ ПАЗУХ НОСА:</p> <ul style="list-style-type: none"> <li>1. от величины и локализации остеомы</li> <li>2. от локализации остеомы</li> <li>3. от величины остеомы</li> <li>4. от давности заболевания</li> </ul>	
<p>15. КАКАЯ ВЕДУЩАЯ ЖАЛОБА ПАЦИЕНТОВ ПРИ ЛОКАЛИЗАЦИИ ОСТЕОМЫ НА ЗАДНЕЙ СТЕНКЕ ЛОБНОЙ ПАЗУХИ:</p> <ul style="list-style-type: none"> <li>1. на головную боль</li> <li>2. на тошноту</li> <li>3. наличия интенсивной округлой тени на рентгенограмме</li> <li>4. на затруднение носового дыхания</li> </ul>	
<p>16. КАКИЕ ВЕДУЩИЕ ЖАЛОБЫ ПАЦИЕНТОВ ПРИ ЛОКАЛИЗАЦИИ ОСТЕОМЫ НА ПЕРЕДНЕ-НИЖНЕЙ СТЕНКЕ ЛОБНОЙ ПАЗУХИ:</p> <ul style="list-style-type: none"> <li>1. на головную боль</li> <li>2. на смещение глазного яблока и двоение в глазах</li> <li>3. наличия интенсивной округлой тени на рентгенограмме</li> <li>4. на затруднение носового дыхания</li> </ul>	
<p>17. В КАКИЕ БЛИЗЛЕЖАЩИЕ ПОЛОСТИ ЧАЩЕ ПРОРАСТАЕТ ОСТЕОМА ЛОБНОЙ ПАЗУХИ?</p> <ul style="list-style-type: none"> <li>1. в полость черепа</li> <li>2. в полость черепа и орбиты</li> <li>3. в полость орбиты</li> <li>4. не прорастает в окружающие структуры</li> </ul>	
<p>18. НА ОСНОВАНИИ КАКИХ РИНОСКОПИЧЕСКИХ ПРИЗНАКОВ МОЖНО ДИФФЕРЕНЦИРОВАТЬ КРОВОТОЧАЩИЙ ПОЛИП НОСОВОЙ</p>	

<p>ПЕРЕГОРОДКИ ОТ ПОЛИПОЗНОГО ПОРАЖЕНИЯ ОКОЛОНОСОВЫХ ПАЗУХ НОСА?</p> <ol style="list-style-type: none"> <li>1. на основании локализации и цвета</li> <li>2. на основании локализации полипа, его цвета, вида поверхности</li> <li>3. на основании консистенции и длительности заболевания</li> <li>4. все не верно</li> </ol>	
<p>19. КАКАЯ ИЗ ОКОЛОНОСОВЫХ ПАЗУХ НОСА НАИБОЛЕЕ ЧАСТО ПОРАЖАЕТСЯ ЗЛОКАЧЕСТВЕННЫМИ ОПУХОЛЯМИ?</p> <ol style="list-style-type: none"> <li>1. лобная пазуха</li> <li>2. верхнечелюстная пазуха</li> <li>3. клиновидная пазуха</li> <li>3. все ответы верны</li> </ol>	
<p>20. КАКИЕ НАИБОЛЕЕ ЧАСТЫЕ ЖАЛОБЫ ПАЦИЕНТОВ ЗЛОКАЧЕСТВЕННЫМИ ОПУХОЛЯМИ НОСА И ОКОЛОНОСОВЫХ ПАЗУХ?</p> <ol style="list-style-type: none"> <li>1. двустороннее нарушение носового дыхания, гнойные выделения из одной половины носа, наличие дополнительной ткани в одной половине носа, кровотечение из носа, деформация лицевого скелета</li> <li>2. одностороннее нарушение носового дыхания и обоняния, гнойные выделения из одной половины носа, наличие дополнительной ткани в одной половине носа, кровотечение из носа, деформация лицевого скелета</li> <li>3. одностороннее нарушение носового дыхания и обоняния, слизистые выделения из обеих половины носа, наличие дополнительной ткани в одной половине носа, кашель</li> <li>4. боль в половине головы/лица, нарушение обоняния, затруднение носового дыхания с одной стороны</li> </ol>	
<p>21. КАКАЯ ДОБРОКАЧЕСТВЕННАЯ ОПУХОЛЬ ГОРТАНИ НАИБОЛЕЕ ЧАСТО ПЕРЕРОЖДАЕТСЯ В РАК?</p> <ol style="list-style-type: none"> <li>1. папиллома</li> <li>2. фиброма</li> <li>3. ангиома</li> <li>4. полип</li> </ol>	
<p>22. КТО ЧАЩЕ БОЛЕЕТ РАКОМ ГОРТАНИ?</p> <ol style="list-style-type: none"> <li>1. мужчины</li> <li>2. женщины</li> <li>3. дети</li> <li>4. возраст не имеет значения</li> </ol>	
<p>23. В КАКОМ ВОЗРАСТЕ РАК ГОРТАНИ ВСТРЕЧАЕТСЯ НАИБОЛЕЕ ЧАСТО?</p> <ol style="list-style-type: none"> <li>1. 40-60 лет</li> <li>2. 30-40 лет</li> <li>3. 20-30 лет</li> <li>4. не зависит от возраст</li> </ol>	
<p>24. ЗЛОКАЧЕСТВЕННЫЕ НОВООБРАЗОВАНИЯ ГОРТАНИ ЯВЛЯЮТСЯ ПЕРВИЧНЫМ ЗАБОЛЕВАНИЕМ ИЛИ МЕТАСТАЗАМИ ОПУХОЛЕЙ ИЗ ДРУГИХ ОРГАНОВ?</p> <ol style="list-style-type: none"> <li>1. первичными опухолями</li> <li>2. метастазами</li> <li>3. оба ответа верны</li> <li>4. нет информации в доступной литературе</li> </ol>	
<p>25. РАК КАКОЙ ГИСТОЛОГИЧЕСКОЙ СТРУКТУРЫ НАИБОЛЕЕ ЧАСТО ВСТРЕЧАЕТСЯ В ГОРТАНИ?</p>	

<ol style="list-style-type: none"> <li>1. плоскоклеточный ороговевающий</li> <li>2. плоскоклеточный неороговевающий</li> <li>3. базалиома</li> <li>4. железистый</li> </ol>	
<p>26. КАКОЙ ЭТАЖ ГОРТАНИ ПОРАЖАЕТСЯ РАКОМ НАИБОЛЕЕ ЧАСТО?</p> <ol style="list-style-type: none"> <li>1. вестибулярный</li> <li>2. складочный (средний)</li> <li>3. подскладочный (нижний)</li> <li>4. не имеет значения</li> </ol>	
<p>27. ПРИ ПОРАЖЕНИИ КАКОГО ЭТАЖА ГОРТАНИ ЗЛОКАЧЕСТВЕННОЙ ОПУХОЛЬЮ ЧАЩЕ ВСЕГО НАРУШАЕТСЯ ФУНКЦИЯ ГЛОТАНИЯ?</p> <ol style="list-style-type: none"> <li>1. вестибулярного</li> <li>2. складочного (среднего)</li> <li>3. подскладочного (нижнего)</li> <li>4. не нарушается</li> </ol>	
<p>28. СКОЛЬКО РАЗЛИЧАЮТ СТАДИЙ РАКА ГОРТАНИ?</p> <ol style="list-style-type: none"> <li>1. четыре</li> <li>2. три</li> <li>3. две</li> <li>4. пять</li> </ol>	
<p>29. КАКОЙ СИМПТОМ ЯВЛЯЕТСЯ ВЕДУЩИМ ПРИ РАКЕ СРЕДНЕГО ЭТАЖА ГОРТАНИ?</p> <ol style="list-style-type: none"> <li>1. нарушение голоса</li> <li>2. дыхательных нарушений</li> <li>3. дисфагия</li> <li>4. одышка</li> </ol>	
<p>30. КАКАЯ ФУНКЦИЯ ГОРТАНИ НАРУШАЕТСЯ, ГЛАВНЫМ ОБРАЗОМ, ПРИ РАКЕ ЕЕ НИЖНЕГО ОТДЕЛА?</p> <ol style="list-style-type: none"> <li>1. дыхательная</li> <li>2. голосообразующая</li> <li>3. глотательная</li> <li>4. защитная</li> </ol>	
<b>Раздел 6 Травмы, инородные тела ЛОР-органов</b>	
<p>1. ПРИЧИНАМИ ИСКРИВЛЕНИЯ ПЕРЕГОРОДКИ НОСА МОГУТ БЫТЬ:</p> <ol style="list-style-type: none"> <li>1. аномалия развития лицевого скелета и хронический гипертрофический ринит</li> <li>2. травмы носа и аномалия развития лицевого скелета</li> <li>3. хронический гипертрофический ринит и полипоз носа</li> <li>4. острый ринит, травмы носа и аномалия развития лицевого скелета</li> </ol>	<p>УК-1, ОПК-4, ОПК-5, ОПК-6, ОПК-7, ОПК-8, ОПК-9, ОПК-10,</p>
<p>2. ДОСТОВЕРНЫЙ ПРИЗНАК ПЕРЕЛОМА ЛАТЕРАЛЬНЫХ СТЕНОК РЕШЕТЧАТОГО ЛАБИРИНТА С РАЗРЫВОМ СЛИЗИСТОЙ ОБОЛОЧКИ:</p> <ol style="list-style-type: none"> <li>1. выраженный отек мягких тканей лица</li> <li>2. носовое кровотечение</li> <li>3. кровотечение, гематома в области орбиты</li> <li>4. эмфизема в области лица и/или орбиты</li> </ol>	<p>ПК-1, ПК-2, ПК-3, ПК-4, ПК-5,</p>
<p>3. ПРИ КРОВОТЕЧЕНИИ ИЗ НИЖНЕГО ОТДЕЛА ГЛОТКИ НАДО ПЕРЕВЯЗЫВАТЬ:</p> <ol style="list-style-type: none"> <li>1. нижнюю щитовидную артерию, наружную сонную артерию</li> <li>2. общую сонную артерию, глоточные ветви нижней щитовидной артерии, нижнюю щитовидную артерию</li> </ol>	<p>ПК-6, ПК-7.</p>



<ol style="list-style-type: none"> <li>3. наружную сонную артерию, нисходящую нёбную артерию, нижнюю щитовидную артерию</li> <li>4. нисходящую нёбную артерию, нижнюю щитовидную артерию, общую сонную артерию</li> </ol>	
<p>4. ВЕСТИБУЛЯРНАЯ ДИСФУНКЦИЯ С НИСТАГМОМ В СТОРОНУ ПОРАЖЕНИЯ, ТУГОУХОСТЬ, КРОВОТЕЧЕНИЕ ИЗ НАРУЖНОГО СЛУХОВОГО ПРОХОДА, ЛИКВОРЕЯ ХАРАКТЕРНЫ ДЛЯ:</p> <ol style="list-style-type: none"> <li>1. продольного перелома пирамиды височной кости</li> <li>2. поперечного перелома пирамиды височной кости</li> <li>3. перелома клиновидной кости</li> <li>4. перелома теменной кости</li> </ol>	
<p>5. ПАРЕЗЫ И ПАРАЛИЧИ ЛИЦЕВОГО НЕРВА, ПОЛНОЕ УГАСАНИЕ СЛУХОВОЙ И ВЕСТИБУЛЯРНОЙ ФУНКЦИЙ НАБЛЮДАЮТСЯ ПРИ:</p> <ol style="list-style-type: none"> <li>1. поперечном переломе пирамиды височной кости</li> <li>2. продольном переломе пирамиды височной кости</li> <li>3. переломе клиновидной кости</li> <li>4. переломе теменной кости</li> </ol>	
<p>6. КАКИЕ ВИДЫ ДЕФОРМАЦИИ НАРУЖНОГО НОСА ПОСЛЕ ТРАВМЫ ЯВЛЯЮТСЯ НАИБОЛЕЕ РАСПРОСТРАНЁННЫМИ</p> <ol style="list-style-type: none"> <li>1. боковое смещение носа, западение спинки носа</li> <li>2. горб носа</li> <li>3. опущение кончика носа</li> <li>4. комбинированные виды деформаций</li> </ol>	
<p>7. ОСНОВНЫМИ СИМПТОМАМИ ТРАВМЫ НОСА ЯВЛЯЮТСЯ:</p> <ol style="list-style-type: none"> <li>1. деформация наружного носа, боль, носовое кровотечение</li> <li>2. боль, повышение артериального давления, носовое кровотечение</li> <li>3. слезотечение, боль, деформация наружного носа</li> <li>4. повышение АД, слезотечение, носовое кровотечение, боль</li> </ol>	
<p>8. НАИБОЛЕЕ ПОЛНЫЕ И ПОСЛЕДОВАТЕЛЬНЫЕ ДЕЙСТВИЯ ПРИ ВСКРЫТИИ АБСЦЕССА ПЕРЕГОРОДКИ НОСА:</p> <ol style="list-style-type: none"> <li>1. передняя и задняя риноскопия, пункция, зондирование, вскрытие абсцесса, передняя тампонада носа</li> <li>2. передняя и средняя риноскопия, зондирование, пункция, вскрытие и дренирование абсцесса, передняя тампонада носа</li> <li>3. передняя и задняя риноскопия, пункция, зондирование, дренирование абсцесса, передняя тампонада носа</li> <li>4. передняя и средняя риноскопия, вскрытие, зондирование и дренирование абсцесса, передняя тампонада носа</li> </ol>	
<p>9. ПРАВИЛА И ПОСЛЕДОВАТЕЛЬНОСТЬ УДАЛЕНИЯ ИНОРОДНЫХ ТЕЛ ИЗ НОСА:</p> <ol style="list-style-type: none"> <li>1. фиксация ребенка, круглые инородные тела выкатывают крючком в сторону преддверья носа, плоские инородные тела удаляются пинцетом</li> <li>2. фиксация ребенка, круглые инородные тела выкатывают крючком в сторону носоглотки</li> <li>3. фиксация ребенка, плоские инородные тела проталкиваются в носоглотку пинцетом</li> <li>4. фиксация ребенка, масочный наркоз, круглые инородные тела выкатывают крючком в сторону носоглотки, плоские инородные тела проталкиваются в носоглотку пинцетом</li> </ol>	

<p>10. НАИБОЛЕЕ ЧАСТЫМ ОСЛОЖНЕНИЕМ, НАБЛЮДАЕМЫМ ПРИ ДЛИТЕЛЬНОЙ ПЕРЕДНЕЙ ТАМПОНАДЕ НОСА, ЯВЛЯЕТСЯ:</p> <ol style="list-style-type: none"> <li>1. острый средний отит</li> <li>2. острый фарингит, острый сфеноидит</li> <li>3. острый гайморит, острый фронтит</li> <li>4. острый сфеноидит, острый фронтит</li> </ol>	
<p>11. КАКОЙ ВЕЛИЧИНЫ ДОЛЖЕН БЫТЬ ТАМПОН ДЛЯ ЗАДНЕЙ ТАМПОНАДЫ НОСА ПРИ УГРОЖАЮЩЕМ ЖИЗНИ НОСОВОМ КРОВОТЕЧЕНИИ:</p> <ol style="list-style-type: none"> <li>1. 2 X 3 X 1.5 см.;</li> <li>2. 1 X 2 X 1.5 см.;</li> <li>3. 3 X 1 X 1,5</li> <li>4. с концевую фалангу большого пальца руки пациента.</li> </ol>	
<p>12. ОСНОВНЫЕ МЕРОПРИЯТИЯ ПО ОКАЗАНИЮ ДОВРАЧЕБНОЙ ПОМОЩИ ПРИ НОСОВЫХ КРОВОТЕЧЕНИЯХ.</p> <ol style="list-style-type: none"> <li>1. придание больному полусидячее положение, холод на переносицу, прижатие крыльев носа, введение в передние отделы носа ватного тампона с перекисью водорода, измерение АД.</li> <li>2. придание больному лежачего положения.</li> <li>3. передняя тампонада носа</li> <li>4. задняя тампонада</li> </ol>	
<p>13. ПЕРВАЯ ВРАЧЕБНАЯ ПОМОЩЬ ПРИ НОСОВЫХ КРОВОТЕЧЕНИЯХ:</p> <ol style="list-style-type: none"> <li>1. передняя тампонада с 10% раствором хлористого кальция.</li> <li>2. перевязка наружной сонной артерии</li> <li>3. передняя тампонада с раствором антибиотика.</li> <li>4. выяснить причину кровотечения, определить локализацию и массивность, освободить нос от крови и сгустков, провести переднюю тампонаду марлевым тампоном с 5% аминокaproновой кислотой, гемостатической пастой.</li> </ol>	
<p>14. НА КАКИЕ ДВЕ ОСНОВНЫЕ ГРУППЫ ПОДРАЗДЕЛЯЮТСЯ ПОВРЕЖДЕНИЯ ГОРТАНИ В ЗАВИСИМОСТИ ОТ ИХ ЛОКАЛИЗАЦИИ?</p> <ol style="list-style-type: none"> <li>1. на наружные и внутренние</li> <li>2. на нижние и верхние</li> <li>3. на вестибулярные, складочные и подскладочные</li> <li>4. на вестибулярные и подскладочные</li> </ol>	
<p>15. КАКИЕ ПОВРЕЖДЕНИЯ ГОРТАНИ ОБЫЧНО ПРИНЯТО РАЗЛИЧАТЬ ПО ХАРАКТЕРУ ТРАВМЫ?</p> <ol style="list-style-type: none"> <li>1. огнестрельные, колотые, резаные и тупые</li> <li>2. наружные и внутренние</li> <li>3. на изолированные и комбинированные</li> <li>4. на сквозные, слепые и касательные</li> </ol>	
<p>16. КАКОЕ ПОЛОЖЕНИЕ СЛЕДУЕТ ПРИДАТЬ БОЛЬНОМУ С ПОВРЕЖДЕНИЕМ ГОРТАНИ В МОМЕНТ КРОВОТЕЧЕНИЯ И ПОЧЕМУ?</p> <ol style="list-style-type: none"> <li>1. горизонтальное, с поворотом на пораженную сторону или на живот, во избежание аспирации крови</li> <li>2. горизонтальное, с поворотом на здоровую сторону или на живот, во избежание аспирации крови</li> <li>3. полусидячее, с несколько запрокинутой головой</li> <li>4. полусидячее, с опущенной головой</li> </ol>	
<p>17. КАКОЕ ПОЛОЖЕНИЕ СЛЕДУЕТ ПРИДАТЬ БОЛЬНОМУ С ПОВРЕЖДЕНИЕМ ГОРТАНИ ДЛЯ ОБЛЕГЧЕНИЯ ОТХАРКИВАНИЯ И ДЫХАНИЯ, ЕСЛИ НЕТ КРОВОТЕЧЕНИЯ?</p>	

<ol style="list-style-type: none"> <li>1. полусидячее, с несколько запрокинутой головой</li> <li>2. горизонтальное, с поворотом на пораженную сторону или на живот, во избежание аспирации крови</li> <li>3. полусидячее, с опущенной головой</li> <li>4. горизонтальное, с поворотом на здоровую сторону или на живот, во избежание аспирации крови</li> </ol>	
<p>18. КОНИКОТОМИЯ – ЭТО:</p> <ol style="list-style-type: none"> <li>1. рассечение перстнещитовидной связки</li> <li>2. рассечение щитоподъязычной мембраны</li> <li>3. рассечение кольца трахеи выше перешейка щитовидной железы</li> <li>4. рассечение кольца трахеи ниже перешейка щитовидной железы</li> </ol>	
<p>19. КАКОЕ МЕСТНОЕ ЛЕЧЕНИЕ ПРОВОДЯТ БОЛЬНЫМ С РУБЦОВЫМИ ПОСТТРАВМАТИЧЕСКИМИ ИЗМЕНЕНИЯМИ В ГЛОТКЕ?</p> <ol style="list-style-type: none"> <li>1. пластические операции по восстановлению проходимости глотки</li> <li>2. рассечение или иссечение рубцов.</li> <li>3. бужирование, рассечение или иссечение рубцов, пластические операции по восстановлению проходимости глотки.</li> <li>4. инъекции лидазы в рубцы</li> </ol>	
<p>20. КАКАЯ ОПЕРАЦИЯ ПОКАЗАНА БОЛЬНОМУ С ПОВРЕЖДЕНИЕМ РОТОГЛОТКИ ПРИ НАРАСТАЮЩИХ ЯВЛЕНИЯХ СТЕНОЗА ГОРТАНИ ДЛЯ ПРОФИЛАКТИКИ АСФИКСИИ?</p> <ol style="list-style-type: none"> <li>1. трахеостомия</li> <li>2. резекция гортани</li> <li>3. операция не показана</li> <li>4. лазерное восстановление просвета гортани</li> </ol>	
<p>21. В ЧЕМ ДОЛЖНА ЗАКЛЮЧАТЬСЯ ПЕРВАЯ ХИРУРГИЧЕСКАЯ ПОМОЩЬ ПРИ СВЕЖИХ ОГНЕСТРЕЛЬНЫХ, РЕЗАНЫХ И КОЛОТЫХ РАНЕНИЯХ ГЛОТКИ?</p> <ol style="list-style-type: none"> <li>1. В остановке кровотечения</li> <li>2. В первичной хирургической обработке раны, остановке кровотечения, наложении послойных швов или сближения краев раны</li> <li>3. В первичной хирургической обработке раны, остановке кровотечения, наложении послойных швов или сближения краев раны, введении в пищевод желудочного зонда (для обеспечения первичного заживления раны)</li> <li>4. В иссечении краёв раны и наложении повязки</li> </ol>	
<p>22. КАКОЙ ДОЛЖНА БЫТЬ ТАКТИКА ВРАЧА ПРИ ПОПАДАНИИ ЖИВЫХ ИНОРОДНЫХ ТЕЛ В СЛУХОВОЙ ПРОХОД?</p> <ol style="list-style-type: none"> <li>1. следует закапать в ухо спирт, теплый глицерин или любое жидкое масло, а затем промыть ухо</li> <li>2. следует сразу промыть ухо</li> <li>3. удалить инородное тело изогнутым зондом</li> <li>4. продувание уха по политцеру</li> </ol>	
<p>23. КАКОЕ ЛЕЧЕНИЕ ПРИМЕНЯЕТСЯ ПРИ ПЕРВОЙ СТЕПЕНИ ОТМОРОЖЕНИЯ УШНОЙ РАКОВИНЫ?</p> <ol style="list-style-type: none"> <li>1. отогревание, растирание ватой, смоченной в спирте с последующим протираем сухой ватой до покраснения; смазывание настойкой йода, камфорной мазью и др.</li> <li>2. вскрытие пузырей с последующим смазыванием цинковой или белой ртутной мазью; периодическое смазывание 3-5% раствором ляписа; увч, уфо (эритемные дозы), д'арсонваль и др.</li> <li>3. удаление омертвевших участков после образования демаркационной линии, смазывание изъязвленной поверхности мазями и др.</li> </ol>	

4. все ответы верные	
<p>24. В ЧЕМ, В ОСНОВНОМ, ЗАКЛЮЧАЕТСЯ МЕСТНОЕ ЛЕЧЕНИЕ ПРИ ОЖОГЕ УШНОЙ РАКОВИНЫ?</p> <ol style="list-style-type: none"> <li>1. в кратковременном обкладывании ушной раковины ватой, смоченной спиртом или 5% раствором танина с последующим использованием 10% раствора ляписа; применении фибриновой пленки, мази вишневского, рыбьего жира; удалении некротизированных участков раковины, физиолечения и др.</li> <li>2. в назначении противовоспалительных, обезболивающих, стимулирующих средств, полноценного питания</li> <li>3. в иссечении пораженных тканей</li> <li>4. в восполнении водно-солевого баланса</li> </ol>	
<p>25. КАКОЙ СИМПТОМОКОМПЛЕКС РАЗВИВАЕТСЯ В СТАДИИ ДЕКОМПЕНСАЦИИ УДУШЬЯ?</p> <ol style="list-style-type: none"> <li>1. больной возбужден; лицо синюшно-красное; цианоз губ, носа, ногтей; холодный липкий пот, резко выраженная инспираторная одышка; дыхание поверхностное, учащенное; пульс частый, слабый</li> <li>2. наступает потеря сознания, понижение температуры тела, падение сердечной и дыхательной деятельности, расширение зрачков, непроизвольное мочеиспускание</li> <li>3. больной угнетён; лицо бледное; цианоз губ, носа, ногтей; холодный липкий пот, резко выраженная экспираторная одышка; дыхание поверхностное, учащенное; пульс частый, слабый</li> <li>4. больной возбужден; лицо синюшно-красное; цианоз губ, носа, ногтей; холодный липкий пот, резко выраженная инспираторная одышка; дыхание глубокое, учащенное; пульс редкий, слабый</li> </ol>	
<p>26. ОТ ЧЕГО, В ОСНОВНОМ, ЗАВИСИТ СТЕПЕНЬ ПАТОЛОГИЧЕСКИХ ПРОЯВЛЕНИЙ НА РАЗНЫХ ЭТАПАХ РАЗВИТИЯ СТЕНОЗОВ ГОРТАНИ?</p> <ol style="list-style-type: none"> <li>1. от уровня гипоксии</li> <li>2. от уровня гликемии</li> <li>3. от тяжести сопутствующей патологии</li> <li>4. от частоты сердечных сокращений</li> </ol>	
<p>27. В КАКОЙ СТАДИИ СТЕНОЗА ГОРТАНИ ПРИ НАРАСТАЮЩИХ СИМПТОМАХ УДУШЬЯ СЛЕДУЕТ ДЕЛАТЬ ТРАХЕОСТОМИЮ?</p> <ol style="list-style-type: none"> <li>1. во третьей</li> <li>2. в первой</li> <li>3. в четвертой</li> <li>4. во второй</li> </ol>	
<p>28. ДЕТИ ИЛИ ВЗРОСЛЫЕ ТЯЖЕЛЕЕ АДАптируются к ГИПОКСИИ ПРИ ОСТРЫХ И ХРОНИЧЕСКИХ СТЕНОЗАХ ГОРТАНИ?</p> <ol style="list-style-type: none"> <li>1. дети раннего возраста</li> <li>2. подростки</li> <li>3. пожилые</li> <li>4. люди среднего возраста</li> </ol>	
<p>29. С КАКИМ ЗАБОЛЕВАНИЕМ НЕ РЕДКО ПРИХОДИТСЯ ДИФФЕРЕНЦИРОВАТЬ СТЕНОЗ ГОРТАНИ?</p> <ol style="list-style-type: none"> <li>1. с бронхиальной астмой</li> <li>2. с тромбоэмболией легочной артерии</li> <li>3. с гипертоническим кризом</li> <li>4. со спонтанным пневмотораксом</li> </ol>	
<p>30. ЭПИСТАКСИС – ЭТО:</p> <ol style="list-style-type: none"> <li>1. носовое кровотечение</li> <li>2. глоточное кровотечение</li> </ol>	

3. желудочное кровотечение 4. легочное кровотечение	
<b>Раздел 7 Аудиология и сурдология</b>	УК-1, ОПК-4, ОПК-5, ОПК-6, ОПК-7, ОПК-8, ОПК-9, ОПК 10,
1. ТИПЫ ТУГОУХОСТИ: 1. сенсоневральная, интоксикационная, сосудистая 2. сосудистая, нейрогенная, смешанная 3. кондуктивная, сосудистая, смешанная 4. сенсоневральная, кондуктивная, смешанная	ПК-1, ПК-2, ПК-3, ПК-4, ПК-5, ПК-6, ПК-7.
2. ПРИ ПЕРЕДАЧЕ ЗВУКОВЫХ КОЛЕБАНИЙ С БАРАБАННОЙ ПЕРЕПОНКИ НА ПОДНОЖНУЮ ПЛАСТИНКУ СТРЕМЕНИ СИЛА ЗВУКА УВЕЛИЧИВАЕТСЯ НА: 1. 60 дБ 2. 10 дБ 3. 25 дБ 4. 40 дБ	
3. В КАМЕРТОНАЛЬНОМ ОПЫТЕ ВЕБЕРА ПРИ ОДНОСТОРОННЕМ ПОРАЖЕНИИ ЗВУКОПРОВОДЯЩЕГО АППАРАТА ЛАТЕРАЛИЗАЦИЯ ЗВУКА БУДЕТ: 1. в больную сторону 2. в здоровую сторону 3. кпереди 4. не будет латерализации	
4. ОЦЕНКА ПОДВИЖНОСТИ ЦЕПИ СЛУХОВЫХ КОСТОЧЕК ЧРЕЗВЫЧАЙНО ВАЖНА ПРИ: 1. профессиональном неврите слухового нерва 2. серной пробке наружного слухового прохода 3. отосклерозе 4. болезни Меньера	
5. КОХЛЕАРНЫЙ НЕВРИТ – ЭТО: 1. заболевание слухового анализатора, клинически проявляющееся сенсоневральной тугоухостью и субъективным низким шумом в ушах 2. заболевание слухового анализатора, клинически проявляющееся кондуктивной тугоухостью и субъективным высоким шумом в ушах 3. заболевание слухового анализатора, клинически проявляющееся смешанной тугоухостью и субъективным высоким шумом в ушах 4. заболевание слухового анализатора, клинически проявляющееся сенсоневральной тугоухостью и субъективным высоким шумом в ушах	
6. ОТРИЦАТЕЛЬНЫЕ ОПЫТЫ РИННЕ И ЖЕЛЛЕ ГОВОРЯТ О ПОРАЖЕНИИ: 1) звуковоспринимающего аппарата 2) звукопроводящего аппарата 3) не имеют диагностического значения 4) звукопроводящего и звуковоспринимающего аппаратов	
7. ИССЛЕДОВАНИЕ ЛАТЕРАЛИЗАЦИИ ЗВУКА КАМЕРТОНОМ С128 ПО КОСТИ НАЗЫВАЕТСЯ: 1) опытом Желле 2) опытом Ринне 3) опытом Вебера 4) опытом Швабаха	
8. КОСТНАЯ ПРОВОДИМОСТЬ ИССЛЕДУЕТСЯ КАМЕРТОНОМ: 1) С 128	

<ul style="list-style-type: none"> <li>2) С 1024</li> <li>3) С 256</li> <li>4) С 2048</li> </ul>	
<p>9. СИЛА ШЕПОТНОЙ РЕЧИ В Дб:</p> <ul style="list-style-type: none"> <li>1) 25-30</li> <li>2) 45-50</li> <li>3) 10-15</li> <li>4) 40-45</li> </ul>	
<p>10. ИССЛЕДОВАНИЕ КОСТНОЙ ПРОВОДИМОСТИ КАМЕРТОНОМ С 128 ПРИ КОМПРЕССИИ ИДЕКОМПРЕССИИ ВОЗДУХА В НАРУЖНОМ СЛУХОВОМ ПРОХОДЕ НАЗЫВАЕТСЯ:</p> <ul style="list-style-type: none"> <li>1) опытом Швабаха</li> <li>2) опытом Ринне</li> <li>3) опытом Вебера</li> <li>4) опытом Желле</li> </ul>	
<p>11. СИЛА РАЗГОВОРНОЙ РЕЧИ В Дб:</p> <ul style="list-style-type: none"> <li>1) 15-25</li> <li>2) 55-65</li> <li>3) 35-45</li> <li>4) 45-55</li> </ul>	
<p>12. НА КАКИЕ ОТДЕЛЫ СЛУХОВОГО АНАЛИЗАТОРА РАСПРОСТРАНЯЕТСЯ ПОВРЕЖДАЮЩЕЕ ДЕЙСТВИЕ ШУМА:</p> <ul style="list-style-type: none"> <li>1) среднее ухо</li> <li>2) наружное ухо</li> <li>3) корковые слуховые центры</li> <li>4) внутреннее ухо</li> </ul>	
<p>13. ЦВЕТ БАРАБАННОЙ ПЕРЕПОНКИ В НОРМЕ:</p> <ul style="list-style-type: none"> <li>1) белый</li> <li>2) жёлтый</li> <li>3) перламутрово-серый</li> <li>4) красноватый</li> </ul>	
<p>14. ОТОСКОПИЧЕСКИЕ ПРИЗНАКИ, ХАРАКТЕРНЫЕ ДЛЯ ОТОСКЛЕРОЗА:</p> <ul style="list-style-type: none"> <li>1) сужение слухового прохода за счет нависания задне-верхней стенки наружного слухового прохода</li> <li>2) относительно широкий слуховой проход, истончение барабанной перепонки, уменьшение или отсутствие ушной серы</li> <li>3) наличие слущенного эпидермиса в наружном слуховом проходе, серных пробок, взбухание барабанной перепонки</li> <li>4) втянутая барабанная перепонка, гиперемия кожи наружного слухового прохода и барабанной перепонки</li> </ul>	
<p>15. ПРИ КОХЛЕАРНОМ НЕВРИТЕ ПАТОЛОГИЧЕСКИЙ ПРОЦЕСС ЛОКАЛИЗУЕТСЯ:</p> <ul style="list-style-type: none"> <li>1) в кортиевом органе</li> <li>2) в кортиевом органе, в эндо- и перилимфе</li> <li>3) в кортиевом органе, спиральном ганглии, в стволе слухового нерва</li> <li>4) в спиральном ганглии, в эндо- и перилимфе</li> </ul>	
<p>16. ПРОФИЛАКТИКА ТИМПАНОСКЛЕРОЗА:</p> <ul style="list-style-type: none"> <li>1) рациональное лечение воспалительных заболеваний среднего уха, носоглотки, восстановление проходимости слуховой трубы</li> <li>2) отказ от приема ототоксичных антибиотиков</li> </ul>	

<ul style="list-style-type: none"> <li>3) соблюдение предельно допустимых концентраций в условиях шумо-вибрационных производств</li> <li>4) отказ от использования наушников, беруш, тщательный регулярный туалет ушей</li> </ul>	
<p>17. ОСНОВНЫЕ ПРИЧИНЫ ВРОЖДЕННОЙ ГЛУХОТЫ:</p> <ul style="list-style-type: none"> <li>1) кровное родство родителей, интоксикация и травма плода во внутри-утробном периоде, наследственные заболевания, алкоголизм родителей</li> <li>2) острый гнойный средний отит новорожденного</li> <li>3) родовая травма уха</li> <li>4) острый буллезный наружный отит новорожденных</li> </ul>	
<p>18. ТИМПАНОСКЛЕРОЗ ДИАГНОСТИРУЕТСЯ НА ОСНОВАНИИ СЛЕДУЮЩИХ ПРИЗНАКОВ:</p> <ul style="list-style-type: none"> <li>1) втянутость, рубцовые изменения барабанной перепонки, отрицательный опыт Желле</li> <li>2) выбухание, утолщение барабанной перепонки, отрицательный опыт Желле</li> <li>3) перфорация барабанной перепонки, отрицательный опыт Ринне</li> <li>4) выбухание барабанной перепонки, отрицательный опыт Ринне</li> </ul>	
<p>19. ОТОСКЛЕРОЗ – ЭТО:</p> <ul style="list-style-type: none"> <li>1) заболевание костной капсулы лабиринта дистрофического характера</li> <li>2) резко выраженные склеротические изменения в сосудах внутреннего уха</li> <li>3) образование спаек в среднем ухе</li> <li>4) склеротический тип строения сосцевидного отростка</li> </ul>	
<p>20. НАИБОЛЕЕ ХАРАКТЕРНЫЕ ЖАЛОБЫ У БОЛЬНЫХ С ОТОСКЛЕРОЗОМ:</p> <ul style="list-style-type: none"> <li>1) быстро развивающееся снижение слуха и шум в ухе</li> <li>2) медленное и постепенное понижение слуха, шум в ушах, временное улучшение слуха в шумной обстановке</li> <li>3) приступы головокружения, расстройства равновесия, тошнота, рвота, снижение слуха, шум в ухе</li> <li>4) постоянное головокружение, быстро нарастающее снижение слуха</li> </ul>	
<p>21. ОСНОВНЫЕ МЕТОДЫ ЛЕЧЕНИЯ ТИМПАНОСКЛЕРОЗА:</p> <ul style="list-style-type: none"> <li>1) хирургические</li> <li>2) консервативные</li> <li>3) консервативные и хирургические</li> <li>4) не поддается лечению</li> </ul>	
<p>22. ОПЕРАЦИИ, НАИБОЛЕЕ ЧАСТО ПРИМЕНЯЕМЫЕ ПРИ ОТОСКЛЕРОЗЕ:</p> <ul style="list-style-type: none"> <li>1) стапедопластика, мобилизация стремени, фенестрация подножной пластинки стремени</li> <li>2) радикальная общеполостная операция</li> <li>3) вскрытие эндолимфатического мешка, перерезка барабанной струны</li> <li>4) антромастоидотомия</li> </ul>	
<p>23. ОГРАНИЧЕНИЕ ПОДВИЖНОСТИ БАРАБАНОЙ ПЕРЕПОНКИ НАБЛЮДАЕТСЯ ПРИ:</p> <ul style="list-style-type: none"> <li>1) болезни Меньера</li> <li>2) отосклерозе</li> <li>3) кохлеарном неврите</li> <li>4) адгезивном среднем отите</li> </ul>	

<p>24. ЗАБОЛЕВАНИЕ, ПРИ КОТОРОМ ВЫПОЛНЯЕТСЯ СТАПЕДОПЛАСТИКА:</p> <ol style="list-style-type: none"> <li>1) отосклероз</li> <li>2) адгезивный отит</li> <li>3) болезнь Меньера</li> <li>4) нейросенсорная тугоухость</li> </ol>	
<p>25. ПРИ АДГЕЗИВНОМ ОТИТЕ БАРАБАННАЯ ПЕРЕПОНКА:</p> <ol style="list-style-type: none"> <li>1) рубцово изменена</li> <li>2) не изменена</li> <li>3) истончена, прозрачная, розовая</li> <li>4) отечная, гиперемирована</li> </ol>	
<p>26. ЛЕЧЕНИЕ ТИМПАНАЛЬНОЙ ФОРМЫ ОТОСКЛЕРОЗА:</p> <ol style="list-style-type: none"> <li>1) оперативное</li> <li>2) оперативное и консервативное</li> <li>3) консервативное</li> <li>4) не поддается лечению</li> </ol>	
<p>27. ЧТО ТАКОЕ ФУНГ?</p> <ol style="list-style-type: none"> <li>1. феномен усиленного нарастания громкости</li> <li>2. феномен укороченного нарастания громкости</li> <li>3. феномен ускоренного нарастания громкости</li> <li>4. феномен умеренного нарастания громкости</li> </ol>	
<p>28. ЧТО ТАКОЕ КСВП?</p> <ol style="list-style-type: none"> <li>1. короткие слуховые вызванные потенциалы</li> <li>2. коротколатентные слуховые вызванные потенциал</li> <li>3. коротколатентные слухо-звуковые вызванные потенциалы</li> <li>4. коротко латентные сверхвызванные потенциалы</li> </ol>	
<p>29. ЧТО ТАКОЕ АКУМЕТРИЯ?</p> <ol style="list-style-type: none"> <li>1. исследование слуха шепотной и разговорной речью, камертонами</li> <li>2. исследование слуха шепотной и разговорной речью, камертонами, аудиометрия</li> <li>3. исследование слуха разговорной речью и камертонами</li> <li>4. исследование слуха камертонами</li> </ol>	
<p>30. ПРОБА ВАЛЬСАВЫ – ЭТО:</p> <ol style="list-style-type: none"> <li>1. проба с глотанием при зажатых ноздрях</li> <li>2. проба с простым глотанием</li> <li>3. проба с натуживанием при зажатых ноздрях</li> <li>4. калорическая проба</li> </ol>	
<p><b>Раздел 8 Отоневрология</b></p>	<p>УК-1, ОПК-4, ОПК-5, ОПК-6, ОПК-7, ОПК-8, ОПК-9, ОПК 10, ПК-1, ПК-2, ПК-3, ПК-4, ПК-5, ПК-6, ПК-7.</p>



<p>1. ВНЕЗАПНОЕ ДЛИТЕЛЬНОЕ СНИЖЕНИЕ ВЕСТИБУЛЯРНОЙ ФУНКЦИИ БЕЗ СНИЖЕНИЯ СЛУХА СВИДЕТЕЛЬСТВУЕТ О:</p> <ol style="list-style-type: none"> <li>1. болезни Меньера</li> <li>2. серозном лабиринтите</li> <li>3. акустической шванномы</li> <li>4. вестибулярном нейроните</li> </ol>	
<p>2. НАИБОЛЕЕ ЧАСТО ВСТРЕЧАЕТСЯ ДОБРОКАЧЕСТВЕННОЕ ПАРОКСИЗМАЛЬНОЕ ПОЗИЦИОННОЕ ГОЛОВОКРУЖЕНИЕ _____ ПОЛУКРУЖНОГО КАНАЛА:</p> <ol style="list-style-type: none"> <li>1. заднего</li> <li>2. горизонтального</li> <li>3. переднего</li> <li>4. верхнего</li> </ol>	
<p>3. ПРОБА, ПОЗВОЛЯЮЩАЯ ДИФФЕРЕНЦИРОВАТЬ ДОБРОКАЧЕСТВЕННОЕ ПАРОКСИЗМАЛЬНОЕ ПОЗИЦИОННОЕ ГОЛОВОКРУЖЕНИЕ ЗАДНЕГО ПОЛУКРУЖНОГО КАНАЛА ОТ ДРУГИХ ВЕСТИБУЛЯРНЫХ ДИСФУНКЦИЙ НАЗЫВАЕТСЯ ПРОБОЙ:</p> <ol style="list-style-type: none"> <li>1. Ромберга</li> <li>2. Барани</li> <li>3. Дикса-Халпайка</li> <li>4. Фишера-Барре</li> </ol>	
<p>4. МАНЕВР, ЭФФЕКТИВНЫЙ В ЛЕЧЕНИИ ДОБРОКАЧЕСТВЕННОГО ПАРОКСИЗМАЛЬНОГО ПОЗИЦИОННОГО ГОЛОВОКРУЖЕНИЯ ЗАДНЕГО ПОЛУКРУЖНОГО КАНАЛА НАЗЫВАЮТ МАНЕВРОМ:</p> <ol style="list-style-type: none"> <li>1. Эпли</li> <li>2. Барани</li> <li>3. Ринне</li> <li>4. Желле</li> </ol>	
<p>5. НИСТАГМ, ВОЗНИКАЮЩИЙ ИЛИ ИЗМЕНЯЮЩИЙСЯ ПРИ ОПРЕДЕЛЕННОМ ПОЛОЖЕНИИ ГОЛОВЫ:</p> <ol style="list-style-type: none"> <li>1. оптокинетический</li> <li>2. пневматический</li> <li>3. позиционный</li> <li>4. установочный</li> </ol>	
<p>6. МЕТОДЫ ИССЛЕДОВАНИЯ ЭКСПЕРИМЕНТАЛЬНЫХ ВЕСТИБУЛЯРНЫХ РЕАКЦИЙ:</p> <ol style="list-style-type: none"> <li>1. калорический тест, вращательный тест, отолитовая реакция, гальваническая проба</li> <li>2. вращательный тест, звуковые раздражители</li> <li>3. отолитовая реакция, гальваническая проба</li> <li>4. гальваническая проба</li> </ol>	
<p>7. ПОД СИСТЕМНЫМ ГОЛОВОКРУЖЕНИЕМ ПОНИМАЮТ:</p> <ol style="list-style-type: none"> <li>1. ложное ощущение перемещения предметов или самого больного в определенной плоскости и направлении</li> <li>2. «тяжесть» и «приливы» в голове</li> <li>3. потемнение в глазах, «мушки» в глазах (фотопсия), потеря сознания</li> <li>4. тошноту</li> </ol>	
<p>8. В НОРМЕ ПРИ ВРАЩАНИИ В ПРОБЕ БАРАНИ В ОДНУ СТОРОНУ:</p> <ol style="list-style-type: none"> <li>1. раздражаются оба лабиринта</li> <li>2. раздражается один лабиринт</li> <li>3. лабиринты не раздражаются</li> <li>4. раздражаются поочередно</li> </ol>	

<p>9. ДЛЯ БОЛЕЗНИ МЕНЬЕРА НАИБОЛЕЕ ХАРАКТЕРНО:</p> <ol style="list-style-type: none"> <li>1. медленное и постепенное снижение слуха, шум в ушах, головная боль, повторяющиеся припадки с потерей сознания и судорогами</li> <li>2. быстро развивающееся снижение слуха, шум в ухе, головная боль, обморочные состояния с потерей сознания без судорог</li> <li>3. приступы головокружения, расстройства равновесия, тошнота, рвота, снижение слуха, шум в ухе</li> <li>4. головная боль, обморочные состояния с потерей сознания без судорог</li> </ol>	
<p>10. ЧАЩЕ БОЛЕЗНЬ МЕНЬЕРА ПРИХОДИТСЯ ДИФФЕРЕНЦИРОВАТЬ С:</p> <ol style="list-style-type: none"> <li>1. отосклерозом, с невритом слухового нерва</li> <li>2. невритом слухового нерва, невриномой 8-го нерва</li> <li>3. лабиринтитом, с невритом слухового нерва</li> <li>4. невриномой 8-го нерва, менингиомой, арахноидитом мосто-мозжечкового угла, лабиринтитом</li> </ol>	
<p>11. НЕПРОИЗВОЛЬНЫЕ РИТМИЧЕСКИЕ ДВИЖЕНИЯ ГЛАЗНЫХ ЯБЛОК НАЗЫВАЮТСЯ:</p> <ol style="list-style-type: none"> <li>1) плавающими движениями</li> <li>2) маятникообразными движениями</li> <li>3) прослеживающие движения</li> <li>4) нистагмом</li> </ol>	
<p>12. ТОШНОТА, РВОТА, ИЗМЕНЕНИЯ ГЕМОДИНАМИКИ, ПОВЫШЕННАЯ САЛИВАЦИЯ – ЭТО:</p> <ol style="list-style-type: none"> <li>1) проявление вестибуло-соматической реакции</li> <li>2) проявление вестибуло-вегетативной реакции</li> <li>3) проявление вестибуло-сенсорной реакции</li> <li>4) проявления внутричерепного давления</li> </ol>	
<p>13. ПРИ КРАЙНЕМ ОТВЕДЕНИИ ГЛАЗНЫХ ЯБЛОК ВОЗНИКАЕТ НИСТАГМ, КОТОРЫЙ НАЗЫВАЕТСЯ:</p> <ol style="list-style-type: none"> <li>1) установочным</li> <li>2) оптокинетическим</li> <li>3) позиционным</li> <li>4) поствращательным</li> </ol>	
<p>14. КАЛОРИЧЕСКАЯ ПРОБА – ЭТО МЕТОД ИССЛЕДОВАНИЯ:</p> <ol style="list-style-type: none"> <li>1) купулярного аппарата</li> <li>2) отолитового аппарата</li> <li>3) функции кохлеарного нерва</li> <li>4) целостности барабанной перепонки</li> </ol>	
<p>15. НАПРАВЛЕНИЕ НИСТАГМА ПРИ ПРОВЕДЕНИИ КАЛОРИЧЕСКОЙ ПРОБЫ – ПРАВОЕ УХО-ХОЛОД:</p> <ol style="list-style-type: none"> <li>1) влево</li> <li>2) вправо</li> <li>3) нет нистагма</li> <li>4) в обе стороны</li> </ol>	
<p>16. НАПРАВЛЕНИЕ НИСТАГМА ПРИ РАЗДРАЖЕНИИ ЛАТЕРАЛЬНОГО ПОЛУКРУЖНОГО КАНАЛА:</p> <ol style="list-style-type: none"> <li>1) горизонтальный</li> <li>2) вертикальный</li> <li>3) ротаторный</li> <li>4) диагональный</li> </ol>	
<p>17. ПРИ ПАТОЛОГИИ ЛАБИРИНТА БОЛЬНОЙ В ПОЗЕ РОМБЕРГА ПРИ ПОВОРОТЕ ГОЛОВЫ В СТОРОНУ:</p> <ol style="list-style-type: none"> <li>1) отклоняется в сторону быстрого компонента нистагма</li> </ol>	

<ul style="list-style-type: none"> <li>2) отклонение не зависит от поворота головы</li> <li>3) отклоняется в сторону медленного компонента нистагма</li> <li>4) отклонение не зависит от направления нистагма</li> </ul>	
<p>18. НАПРАВЛЕНИЕ ВЕСТИБУЛЯРНОГО НИСТАГМА ОПРЕДЕЛЯЕТСЯ:</p> <ul style="list-style-type: none"> <li>1) по быстрому компоненту</li> <li>2) по медленному компоненту</li> <li>3) не связано с характером компонента нистагма</li> <li>4) не определяется визуально</li> </ul>	
<p>19. ПРИ ПРОВЕДЕНИИ ВРАЩАТЕЛЬНОЙ ПРОБЫ БАРАНИ НИСТАГМ ОПРЕДЕЛЯЮТ:</p> <ul style="list-style-type: none"> <li>1) в конце вращения</li> <li>2) во время вращения</li> <li>3) в начале вращения</li> <li>4) не определяют</li> </ul>	
<p>20. ОПТОКИНЕТИЧЕСКИЙ НИСТАГМ ВОЗНИКАЕТ ВСЕДСТВИЕ:</p> <ul style="list-style-type: none"> <li>1) зрительного раздражения движущимися предметами</li> <li>2) первичного возбуждения отолитового аппарата</li> <li>3) первичного возбуждения купулярного аппарата</li> <li>4) возбуждения купулярного и отолитового аппаратов</li> </ul>	
<p>21. ПРЕССОРНЫЙ НИСТАГМ ВЫЯВЛЯЕТСЯ:</p> <ul style="list-style-type: none"> <li>1) при диффузном гнойном лабиринтите</li> <li>2) при мезотимпаните</li> <li>3) при ограниченном лабиринтите</li> <li>4) в норме</li> </ul>	
<p>22. НИСТАГМ НАПРАВЛЕН В СТОРОНУ:</p> <ul style="list-style-type: none"> <li>1) ампулофугального тока эндолимфы в горизонтальном полукружном канале</li> <li>2) ампулопетального тока эндолимфы в одном из вертикальных полукружных каналов</li> <li>3) ампулопетального тока эндолимфы в горизонтальном полукружном канале</li> <li>4) ампулофугального тока эндолимфы в одном из вертикальных полукружных каналов</li> </ul>	
<p>23. В НОРМЕ КОРА БОЛЬШИХ ПОЛУШАРИЙ:</p> <ul style="list-style-type: none"> <li>1) усиливает интенсивность вестибулярных реакций</li> <li>2) не оказывает влияния</li> <li>3) усиливает продолжительность вестибулярных реакций</li> <li>4) оказывает тормозящее влияние на вестибулярные реакции</li> </ul>	
<p>24. ПРИ БОЛЕЗНИ МЕНЬЕРА СПОНТАННЫЙ НИСТАГМ БЫВАЕТ:</p> <ul style="list-style-type: none"> <li>1) только вне приступа</li> <li>2) только во время приступа</li> <li>3) во время и вне приступа</li> <li>4) не бывает</li> </ul>	
<p>25. . ОСНОВНОЙ ОЧАГ ПАТОЛОГИЧЕСКОГО ПРОЦЕССА ПРИ БОЛЕЗНИ МЕНЬЕРА ЛОКАЛИЗУЕТСЯ:</p> <ul style="list-style-type: none"> <li>1) во внутреннем ухе</li> <li>2) в среднем ухе</li> <li>3) во внутреннем слуховом проходе</li> <li>4) в задней черепной ямке</li> </ul>	
<p>26. НАИБОЛЕЕ ХАРАКТЕРНЫЕ ЖАЛОБЫ У БОЛЬНЫХ С БОЛЕЗНЬЮ МЕНЬЕРА:</p>	

<ol style="list-style-type: none"> <li>1) медленное и постепенное снижение слуха, шум в ухе, головные боли, повторяющиеся припадки с потерей сознания и судороги</li> <li>2) приступы головокружения, расстройства равновесия, тошнота, рвота, снижение слуха, шум в ухе</li> <li>3) быстро развивающееся снижение слуха, шум в ухе, головные боли, обморочные состояния</li> <li>4) повторяющиеся припадки с потерей сознания и судорогами, которым предшествует появление шума в ушах</li> </ol>	
<p>27. ДРЕНИРОВАНИЕ ЭНДОЛИМФАТИЧЕСКОГО МЕШКА МОЖЕТ БЫТЬ ИСПОЛЬЗОВАНО ПРИ :</p> <ol style="list-style-type: none"> <li>1) сенсоневральной тугоухости</li> <li>2) отосклерозе</li> <li>3) болезни Меньера</li> <li>4) тимпаносклерозе</li> </ol>	
<p>28. КАКОЙ СИМПТОМОКОМПЛЕКС НАБЛЮДАЕТСЯ ПРИ НАРУШЕНИИ ФУНКЦИИ ЛАБИРИНТА?</p> <ol style="list-style-type: none"> <li>1. головокружение, расстройство равновесия и координации движений, вегетативные реакции, нистагм</li> <li>2. головокружение, головная боль, снижение слуха</li> <li>3. нистагм, головокружение, вегетативные реакции</li> </ol>	
<p>29. ЧТО НУЖНО СДЕЛАТЬ, ЧТОБЫ ВЫЯСНИТЬ, ЕСТЬ ЛИ У ПАЦИЕНТА НИСТАГМ?</p> <ol style="list-style-type: none"> <li>1. попросить пациента описать свои ощущения</li> <li>2. поместить указательный палец на расстоянии 60-70 см. от глаз пациента и предложить ему следить глазами за медленно перемещающимся в разные стороны пальцем врача</li> <li>3. поместить указательный палец на расстоянии 10-20 см. от глаз пациента и предложить ему следить глазами за медленно перемещающимся в разные стороны пальцем врача</li> <li>4. поворачивать пациента на кресле Барани</li> </ol>	
<p>30. КАК ПОДРАЗДЕЛЯЕТСЯ НИСТАГМ ПО БЫСТРОТЕ КОЛЕБАНИЙ?</p> <ol style="list-style-type: none"> <li>1. на живой и вялый</li> <li>2. на живой и неживой</li> <li>3. на быстрый и медленный</li> <li>4. не подразделяется</li> </ol>	
<p><b>Раздел 9 Детская оториноларингология</b></p>	<p>УК-1, ОПК-4, ОПК-5, ОПК-6, ОПК-7, ОПК-8, ОПК-9, ОПК 10, ПК-1, ПК-2, ПК-3, ПК-4, ПК-5, ПК-6, ПК-7.</p>
<p>1. ФОРМИРОВАНИЕ ВЕРХНЕЧЕЛЮСТНЫХ ПАЗУХ ЗАКАНЧИВАЕТСЯ В ВОЗРАСТЕ:</p> <ol style="list-style-type: none"> <li>1. 20-25 лет</li> <li>2. 8-14 лет</li> <li>3. 3-5 лет</li> <li>4. 30-35 лет</li> </ol>	
<p>2. В ЗАГЛОТОЧНОМ ПРОСТРАНСТВЕ У ДЕТЕЙ РАННЕГО ВОЗРАСТА ИМЕЕТСЯ СКОПЛЕНИЕ:</p> <ol style="list-style-type: none"> <li>1. жировой ткани</li> <li>2. сосудистой ткани</li> <li>3. лимфоидной ткани</li> <li>4. соединительной ткани</li> </ol>	
<p>3. ПРИЧИНЫ ТУГОУХОСТИ ПРИ ГИПЕРТРОФИИ ГЛОТОЧНОЙ МИНДАЛИНЫ:</p>	

<ol style="list-style-type: none"> <li>1. интоксикация рецепторных и ганглиозных образований слухового анализатора</li> <li>2. застойные явления в полости черепа</li> <li>3. нарушение кровоснабжения среднего уха</li> <li>4. закрытие устьев слуховых труб</li> </ol>	
<p>4. СОСТОЯНИЕ СЛУХОВОЙ ФУНКЦИИ У ДЕТЕЙ ДОШКОЛЬНОГО ВОЗРАСТА МОЖНО ОПРЕДЕЛИТЬ СЛЕДУЮЩИМИ СПОСОБАМИ И:</p> <ol style="list-style-type: none"> <li>1. игровая и объективная аудиометрия</li> <li>2. стандартные камертональные способы исследования</li> <li>3. стандартные аудиометрические способы исследования</li> <li>4. исследование шепотной и разговорной речью</li> </ol>	
<p>5. РАННИЕ ОСЛОЖНЕНИЯ АДЕНОТОМИИ:</p> <ol style="list-style-type: none"> <li>1. парез мягкого неба</li> <li>2. аспирация срезанной части миндалина, кровотечения</li> <li>3. острый синусит</li> <li>4. острый отит</li> </ol>	
<p>6. АДЕНОИДЫ ЧАЩЕ ДИФФЕРЕНЦИРУЮТ С</p> <ol style="list-style-type: none"> <li>1) ограниченный гипертрофический ринит</li> <li>2) вазомоторный ринит</li> <li>3) инородное тело</li> <li>4) хоанальный полип</li> </ol>	
<p>7. ОСНОВНЫЕ ЭЛЕМЕНТЫ ПАТОМОРФОЛОГИЧЕСКОЙ КАРТИНЫ КРУПА</p> <ol style="list-style-type: none"> <li>1) отек слизистой оболочки подскладочного отдела гортани и трахеи</li> <li>2) отек клетчатки подскладочного отдела гортани</li> <li>3) воспаление слизистой оболочки подскладочного отдела гортани</li> <li>4) отек клетчатки подскладочного отдела гортани и трахеи</li> </ol>	
<p>8. ФОРМЫ КРУПА:</p> <ol style="list-style-type: none"> <li>1) ложный и истинный</li> <li>2) катаральный и гнойный</li> <li>3) острый и хронический</li> <li>4) воспалительный и невоспалительный</li> </ol>	
<p>9. ОСНОВНОЙ ЭТИОЛОГИЧЕСКИЙ ФАКТОР ЛОЖНОГО КРУПА:</p> <ol style="list-style-type: none"> <li>1) бактериальная микрофлора</li> <li>2) респираторные вирусные инфекции</li> <li>3) бацилла Коха</li> <li>4) бацилла Леффлера</li> </ol>	
<p>10. ТИПИЧНОЕ ВРЕМЯ ВОЗНИКНОВЕНИЯ ПРИСТУПА УДУШЬЯ ПРИ КРУПЕ:</p> <ol style="list-style-type: none"> <li>1) ночью</li> <li>2) утром</li> <li>3) в любое время суток, по мере нарастания отека</li> <li>4) в любое время суток, по мере накопления корок (пленок)</li> </ol>	
<p>11. ВОЗРАСТ, В КОТОРОМ ЧАЩЕ НАБЛЮДАЕТСЯ ЛОЖНЫЙ КРУП</p> <ol style="list-style-type: none"> <li>1) 14 – 18 лет</li> <li>2) 40 – 50 лет</li> <li>3) 75 – 80 лет</li> <li>4) 3 – 5 лет</li> </ol>	
<p>12. НАИБОЛЕЕ ЧАСТЫЙ ВОЗРАСТ ДЛЯ ВОЗНИКНОВЕНИЯ ЗАГЛОТОЧНОГО АБСЦЕССА:</p> <ol style="list-style-type: none"> <li>1. средний</li> </ol>	

<ul style="list-style-type: none"> <li>2. пожилой</li> <li>3. детский</li> <li>4. старческий</li> </ul>	
<p>13. К КАКОМУ ВОЗРАСТУ ОБЫЧНО ЗАКАНЧИВАЕТСЯ РАЗВИТИЕ ЛОБНОЙ ПАЗУХИ?</p> <ul style="list-style-type: none"> <li>1. к 20-25 годам</li> <li>2. к первому году жизни</li> <li>3. к 10-12 годам</li> <li>4. к 6-7 годам</li> </ul>	
<p>14. КАКИЕ ОКОЛОНОСОВЫЕ ПАЗУХИ НОСА НЕ РАЗВИТЫ К МОМЕНТУ РОЖДЕНИЯ РЕБЕНКА?</p> <ul style="list-style-type: none"> <li>1. лобные и основные</li> <li>2. клиновидные и решётчатые</li> <li>3. клиновидные</li> <li>4. верхнечелюстные</li> </ul>	
<p>15. КАКИЕ ОСОБЕННОСТИ СЛУХОВОЙ ТРУБЫ В ДЕТСКОМ ВОЗРАСТЕ?</p> <ul style="list-style-type: none"> <li>1. короче, шире, прямее, просвет не зияет</li> <li>2. короче, шире, прямее, просвет зияет</li> <li>3. короче, уже, прямее, просвет зияет</li> <li>4. длинее, шире, прямее, просвет не зияет</li> </ul>	
<p>16. ПОД КАКИМ УГЛОМ ПО ОТНОШЕНИЮ К НИЖНЕЙ СТЕНКЕ СЛУХОВОГО ПРОХОДА РАСПОЛОЖЕНА БАРАБАННАЯ ПЕРЕПОНКА У ДЕТЕЙ ДО 3-Х ЛЕТ?</p> <ul style="list-style-type: none"> <li>1. под углом примерно в 15°</li> <li>2. под углом примерно в 45°</li> <li>3. под углом примерно в 55°</li> <li>4. под углом примерно в 35°</li> </ul>	
<p>17. С КАКИМИ ПАЦИЕНТАМИ ПРИХОДИТСЯ ЗАНИМАТЬСЯ СУРДОПЕДАГОГУ?</p> <ul style="list-style-type: none"> <li>1. с глухонемыми, тугоухими и глухими</li> <li>2. с глухими и глухонемыми</li> <li>3. с тугоухими</li> <li>4. с глухонемыми</li> </ul>	
<p>18. КАКИЕ ДЕТИ ОБЫЧНО РОЖДАЮТСЯ У СУПРУГОВ, СТРАДАЮЩИХ ПРИОБРЕТЕННОЙ ГЛУХОТОЙ?</p> <ul style="list-style-type: none"> <li>1. нормально слышащие</li> <li>2. глухонемые</li> <li>3. с 1-2 степенью тугоухости</li> <li>4. глухие на одно ухо</li> </ul>	
<p>19. КАКИЕ ОСНОВНЫЕ ПРИЧИНЫ ВРОЖДЕННОЙ ГЛУХОТЫ?</p> <ul style="list-style-type: none"> <li>1. генетическая поломка</li> <li>2. кровное родство родителей</li> <li>3. наличие венерических заболеваний</li> <li>4. кровное родство родителей, наследственные заболевания</li> </ul>	
<p>20. ЧТО ПОМОГАЕТ ОБЫЧНО РАСПОЗНАТЬ ГЛУХОТУ У ГРУДНОГО РЕБЕНКА?</p> <ul style="list-style-type: none"> <li>1. отоакустическая эмиссия, ксвп</li> <li>2. наблюдение за поведением ребенка</li> <li>3. применение звучащих игрушек, трещоток и других звуковых сигналов</li> <li>4. КТ височных костей</li> </ul>	

<p>21. ДЕТИ ИЛИ ВЗРОСЛЫЕ ТЯЖЕЛЕЕ АДАПТИРУЮТСЯ К ГИПОКСИИ ПРИ ОСТРЫХ И ХРОНИЧЕСКИХ СТЕНОЗАХ ГОРТАНИ?</p> <ol style="list-style-type: none"> <li>1. Дети раннего возраста</li> <li>2. Подростки</li> <li>3. Пожилые 4.</li> </ol> <p>Люди среднего возраста</p>	
<p>22. КАКИЕ ОСОБЕННОСТИ СТРОЕНИЯ ПОДСКЛАДКОВОГО ПРОСТРАНСТВА У ДЕТЕЙ?</p> <ol style="list-style-type: none"> <li>1. богата рыхлой клетчаткой</li> <li>2. богата скоплением лимфоидной ткани</li> <li>3. не отличается от взрослых</li> <li>4. богата железистой тканью</li> </ol>	
<p>23. ЧЕМ СПЕРЕДИ ПРИКРЫТА ТРАХЕЯ У ДЕТЕЙ?</p> <ol style="list-style-type: none"> <li>1. вилочковой железой</li> <li>2. щитовидной железой</li> <li>3. слюнной железой</li> <li>4. паразитовидными железами</li> </ol>	
<p>24. ЧТО ХАРАКТЕРНО ДЛЯ ВРОЖДЕННОГО СТРИДОРА?</p> <ol style="list-style-type: none"> <li>1. проявляется сразу после рождения или 2-3 месяце жизни, свистящий шум на вдохе, чистый голос, спокойное глотание, отсутствие цианоза</li> <li>2. проявляется сразу после рождения или 2-3 неделе жизни, свистящий шум на выдохе, охриплый голос, спокойное глотание, отсутствие цианоза</li> <li>3. проявляется сразу после рождения или 2-3 неделе жизни, свистящий шум на вдохе, чистый голос, спокойное глотание, отсутствие цианоза</li> <li>4. проявляется к концу первого года жизни резким удушьем и охрипlostью</li> </ol>	
<p>25. ЧТО ПРЕДСТАВЛЯЕТ СОБОЮ ЮНОШЕСКАЯ ФИБРОМА НОСОГЛОТКИ?</p> <ol style="list-style-type: none"> <li>1. это высокодифференцированная опухоль, состоящая из соединительнотканной основы с большим количеством эластических волокон и кровеносных сосудов</li> <li>2. это недифференцированная опухоль, состоящая из соединительнотканной основы с большим количеством коллагеновых волокон и кровеносных сосудов</li> <li>3. это высокодифференцированная опухоль, состоящая из соединительнотканной основы с большим количеством коллагеновых волокон и кровеносных сосудов</li> <li>4. это недифференцированная опухоль, состоящая из соединительнотканной основы с большим количеством эластических волокон и кровеносных сосудов</li> </ol>	
<p>26. У ДЕВОЧЕК ИЛИ МАЛЬЧИКОВ ЧАЩЕ ВСТРЕЧАЕТСЯ АНГИОФИБРОМА НОСОГЛОТКИ?</p> <ol style="list-style-type: none"> <li>1. у мальчиков</li> <li>2. у девочек</li> <li>3. одинаково часто</li> <li>4. у взрослых мужчин</li> </ol>	
<p>27. ОТ КАКИХ ФАКТОРОВ, В ОСНОВНОМ, ЗАВИСИТ ВЫРАЖЕННОСТЬ СИМПТОМОВ ФИБРОМЫ НОСОГЛОТКИ?</p> <ol style="list-style-type: none"> <li>1. от локализации, величины и направления роста опухоли</li> <li>2. от локализации</li> <li>3. от величины и направления роста опухоли</li> <li>4. от длительности заболевания</li> </ol>	
<p>28. КАКИЕ ОСНОВНЫЕ СИМПТОМЫ НАБЛЮДАЮТСЯ ПРИ</p>	

<p><b>ФИБРОМЕ НОСОГЛОТКИ?</b></p> <ol style="list-style-type: none"> <li>1. нарушение речи (закрытая гнусавость), понижение слуха</li> <li>2. затруднение носового дыхания, нарушение речи (закрытая гнусавость), периодические носовые кровотечения, головная боль, выделения из носа, понижение слуха</li> <li>3. головная боль, выделения из носа, понижение слуха, носовые кровотечения</li> <li>4. нарушение обоняния, носовые кровотечения</li> </ol>	
<p><b>29. КАКИМИ СУБЪЕКТИВНЫМИ И ОБЪЕКТИВНЫМИ ДАННЫМИ ОБОСНОВЫВАЕТСЯ ДИАГНОЗ ЮНОШЕСКОЙ ФИБРОМЫ НОСОГЛОТКИ?</b></p> <ol style="list-style-type: none"> <li>1. на основании жалоб, анамнеза, пола и возраста больного, результатов осмотра (передняя и особенно задняя риноскопия), пальцевого исследования носоглотки, рентгенографии/КТ, биопсии</li> <li>2. на основании пола и возраста больного</li> <li>3. на основании жалоб, анамнеза, пальцевого исследования носоглотки, рентгенографии, биопсии</li> <li>4. на основании пола, возраста и данных риноскопии</li> </ol>	
<p><b>30. КАКОЙ КОНСИСТЕНЦИИ ОБЫЧНО БЫВАЕТ ЮНОШЕСКАЯ ФИБРОМА НОСОГЛОТКИ?</b></p> <ol style="list-style-type: none"> <li>1. мягкой</li> <li>2. рыхлой</li> <li>3. плотноэластической</li> <li>4. железистой</li> </ol>	

4.1.2 Ситуационные задачи для оценки компетенций: УК-1, УК-2, УК-3, УК-4, УК-5, ОПК-1, ОПК-2, ОПК-3, ОПК-4, ОПК-5, ОПК-6, ОПК-7, ОПК-8, ОПК-9, ОПК-10, ПК-1, ПК-2, ПК-3, ПК-4, ПК-5, ПК-6, ПК-7.

**1. На прием к ЛОР-врачу обратилась пациентка 54 лет с жалобами на периодическую осиплость, дискомфорт в горле, появление сухости в горле, периодический кашель, возникающий в основном в утренние часы. Со слов пациентки больна около 2-х лет. В течение нескольких лет находится на лечении у гастроэнтеролога по поводу атрофического гастрита. Не курит, алкоголем не злоупотребляет, профессиональной вредности нет, аллергоанамнез – без особенностей. На момент осмотра: состояние удовлетворительное. Кожные покровы чистые, физиологической окраски. АД 120/80 мм. рт. ст. ЧСС 72 в мин, ЧД 18 в мин. Осмотр ЛОР органов: при передней риноскопии слизистая оболочка чистая, бледно-розовая. Носоглотка – слизистая оболочка розовая, небольшое количество слизистого отделяемого. Ротоглотка: слизистая оболочка белесоватая. Язык обложен, симметричный. Мягкое небо симметрично, подвижно при фонации. Миндалины за дужками, без патологического содержимого. Конфигурация шеи не изменена Гортань:, При непрямой ларингоскопии слизистая оболочка бледно-розовая, слизистая оболочка голосовых складок тусклая, скудное количество вязкой мокроты, сухих корок, отмечается гипотония голосовых складок, не полное смыкание при фонации. Отоскопия – патологии не выявлено.**

- 1) Поставьте предварительный диагноз, обоснуйте его.
- 2) Опишите характерную для данной патологии ларингоскопическую картину
- 3) Назовите основной метод исследования для диагностики хронического ларингита
- 4) Опишите методику непрямой ларингоскопии



- 5) Опишите эндовидеоларингостробоскопическую картину хронического атрофического ларингита
- 6) Назовите показания к выполнению биопсии при хроническом ларингите.

2. На прием в поликлиническое отделение пришел больной 33 лет с жалобами на затруднение носового дыхания, постоянные выделения из носа слизистого характера. Со слов пациента, в течении последних 3-х лет беспокоит затруднение носового дыхания, которое постепенно усиливается, лечится самостоятельно (использует назальные деконгестанты), отмечается отрицательная динамика до полного отсутствия носового дыхания, в анамнезе бронхиальная астма, смешанного генеза, частично контролируемая. *Курит, алкоголем не злоупотребляет, профессиональной вредности нет, аллергоанамнез – аспириновая триада.* Состояние удовлетворительное. Кожные покровы чистые, физиологической окраски. АД 120/80 мм. рт. ст. ЧСС 72 в мин, ЧД 18 в мин. При риноскопии: носовое дыхание затруднено, слизистая оболочка бледно-розовая, обильное количество прозрачного слизистого секрета, общие носовые ходы obturированы слизистыми полипами. Носоглотка – слизистая оболочка розовая, небольшое количество слизистого отделяемого. Ротоглотка: слизистая оболочка розовая. Язык обложен, симметричный. Мягкое небо симметрично, подвижно при фонации. Миндалины без патологического содержимого. При ларинго- и отоскопии патологии не выявлено.

- 1) Поставьте предварительный диагноз, обоснуйте его
- 2) Какие дополнительные методы исследования показаны данному пациенту?
- 3) Опишите картину МСКТ околоносовых пазух, которая может быть характерна для данной патологии
- 4) Какие препараты являются «золотым стандартом лечения» хронического полипозного синусита? Приведите примеры, опишите механизм действия
- 5) В каких случаях показана повторная МСКТ околоносовых пазух?

3. В приемное отделение обратился мужчина 59 лет с жалобами на затруднение дыхания, появление одышки при физической нагрузке и в покое. Со слов пациента, в течение последних 2-х недель беспокоит появление затруднения дыхания, которое постепенно усиливается. В последние 4 месяца отмечает появление постоянной охриплости, ко врачу до настоящего времени не обращался. Из анамнеза установлено: хронические заболевания отрицает, *курит, алкоголем не злоупотребляет, профессиональной вредности нет, аллергоанамнез – без особенностей.* На момент осмотра: Сознание ясное. Температура тела 36,7<sup>0</sup>С. Кожные покровы бледные, цианоза носогубного треугольника нет. ЧДД 20 в мин. При дыхании отмечается втяжение эпигастрия, яремной ямки. Пульс 86 в/мин. АД 120/70 мм рт.ст. Вес 64 кг, рост 174 см. Конфигурация шеи не изменена. Скелет гортани подвижен, не изменен. Пальпация шеи и скелета гортани – безболезненные. Слизистая оболочка гортани розовая. Надгортанник в форме лепестка, подвижен при фонации и дыхании. Просвет гортани деформирован за счет инфильтрации левой половины гортани, левая голосовая складка деформирована, в голосовом отделе, подскладочном пространстве слева новообразование на широком основании, с бугристой поверхностью, участками некроза, подвижность левой половины гортани ограничена, просвет резко сужен. При осмотре остальных ЛОР органов патологии не выявлено.

- 1) Поставьте предварительный диагноз, обоснуйте его
- 2) Опишите характерную для данного заболевания ларингоскопическую картину
- 3) Какое исследование показано пациенту для морфологического подтверждения диагноза?
- 4) Какой метод исследования предпочтителен для уточнения распространенности процесса? Обоснуйте свой ответ

- 5) Что необходимо выполнить в связи с прогрессирующим опухолевым стенозом при нарастании его клинических проявлений? Опишите клиническую симптоматику стадий стеноза.

**4.В оториноларингологический кабинет поликлиники обратился пациент 48 лет. Предъявляет жалобы на снижение слуха на оба уха, шум в ушах. Со слов пациента, понижение слуха возникло постепенно, в течении 3-4-х лет, без явной причины. В анамнезе нет указаний на какие-либо заболевания уха. Хронические заболевания не выявлены, курит, алкоголем не злоупотребляет, из профессиональной вредности - шумное производство. Аллергоанамнез – без особенностей. При отомикроскопии - без особенностей, при исследовании слуха разговорной речью - шепотная речь 1,0 метр на оба уха.**

- 1) Поставьте предварительный диагноз, обоснуйте его
- 2) Опишите отоскопическую картину, характерную для данного заболевания
- 3) Какие методы исследования показаны данному пациенту для определения окончательного диагноза?
- 4) Прокомментируйте данные аудиометрии: вид кривых нисходящий, параллельный, без костно-воздушного интервала с обеих сторон, ФУНГ положительный с обеих сторон.
- 5) Предложите оптимальный вид слухопротезирования при хронической сенсоневральной тугоухости

**5.В центр реабилитации слуха врачом-оториноларингологом направлена пациентка, 24 года. Жалобы на понижение слуха на оба уха, шум в ушах. Снижение слуха заметила около 2 лет назад, после рождения ребенка. Хронические заболевания отрицает, не курит, алкоголем не злоупотребляет, профессиональной вредности нет, аллергоанамнез – без особенностей. Известно, что мама имела снижение слуха, перенесла слухолучишающую операцию. При осмотре: правое и левое ухо – ушные раковины обычной формы, кожа слухового прохода не изменена, отделяемого нет, барабанные перепонки: розовые, контуры четкие, световой рефлекс сохранен, AD: шр=0.5 м, рр=1 м; AS: шр=1 м, рр=3 м, опыт Федериче: AD- AS- , опыт Вебера: латерализация вправо. Тональная пороговая аудиометрия: повышение порогов слуха по типу нарушения звукопроводения – на оба уха. Средний порог слухового восприятия: AD - 50 дБ; AS - 30 дБ. Импедансометрия: справа тип «As», давление в барабанной полости – 0 мм водного столба.**

- 1) Поставьте предварительный диагноз, обоснуйте его
  - 2) Опишите возможные отоскопические признаки данного заболевания
  - 3) Назовите и подробно охарактеризуйте основные жалобы пациентов при всех формах данного заболевания
  - 4) Перечислите типы тимпаногамм при данном заболевании
- Назовите показания для хирургического лечения данного заболевания

**6.В приемное отделение больницы самостоятельно обратился мужчина, 43 лет. Предъявляет жалобы на кровотечение из правой половины носа. При осмотре определяется истечение крови из передних отделов носовой перегородки.**

- 1) Какая анатомическая зона чаще всего является причиной передних носовых кровотечений? Где находится эта зона?
- 2) Почему часто возникают кровотечения из этой зоны?
- 3) Что необходимо выяснить из анамнеза?
- 4) Какова тактика врача в этом случае?
- 5) Перечислите сосуды, формирующие Киссельбахово сплетение

7. На прием к ЛОР-врачу в поликлинику обратилась мама с ребенком 6 месяцев. Со слов матери, ребенок не всегда реагирует на звуки. Беременность и роды протекали без осложнений. Вес ребенка при рождении 3500 г, оценка по шкале Апгар на 5-й минуте – 8 баллов, уровень билирубина в крови – 20 мкмоль/л. Скрининг по слуху на оба уха показал отрицательный результат. Никаких дополнительных рекомендаций родителям не было дано. У отца ребенка имеется снижение слуха с детства. Ребенок осмотрен, ЛОР-органы без видимой патологии

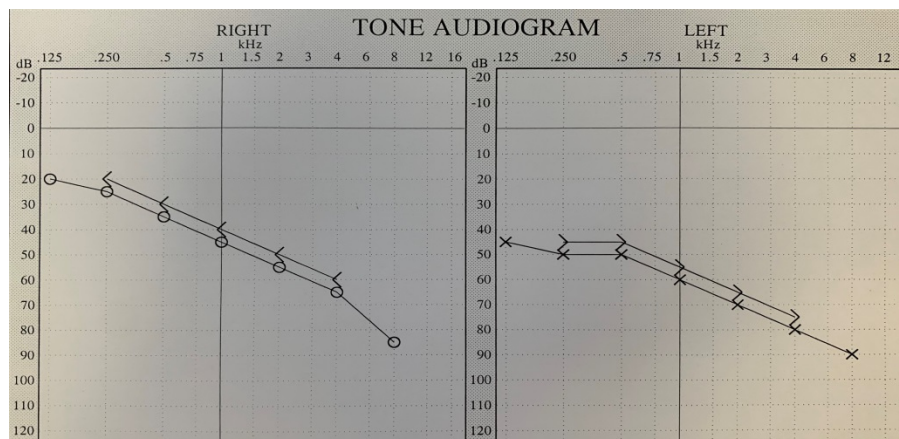
- 1) Какой из факторов риска тугоухости присутствует у данного ребенка?
- 2) Что должно быть рекомендовано при выписке из роддома при получении отрицательного результата скрининга слуха?
- 3) Какое нарушение слуха «упускает» универсальный скрининг новорожденных?
- 4) Какой вид исследования лежит в основе универсального скрининга новорожденных?
- 5) Какой метод лабораторного исследования можно порекомендовать в первую очередь?

8. На прием к ЛОР-врачу в поликлинику обратился мужчина 65 лет. Предъявляет жалобы на сниженный слух, плохую разборчивость речи. Снижение слуха отмечает более 5 лет. Со слов пациента, правое ухо слышит лучше, чем левое. Диагностику слуха никогда не проходил. Никаких других жалоб не отмечает. Состояние удовлетворительное. Температура тела 36.6<sup>0</sup>С. Кожные покровы физиологической окраски. ЧДД 16 в мин. Пульс 62/мин. АД 120/80 мм рт.ст.

Нос: носовая перегородка по средней линии, патологических выделений в носовых ходах нет. Носоглотка – слизистая розовая, без патологического отделяемого. Ротоглотка: слизистая розовая. Язык обложен, симметричный. Мягкое небо симметрично, подвижно при фонации. Миндалины без патологического содержимого. Гортань: Конфигурация шеи не изменена. Скелет гортани подвижен, не изменен. Пальпация шеи и скелета гортани – безболезненные. Слизистая оболочка розовая. Надгортанник в форме лепестка, подвижен при фонации и дыхании. Голосовые складки белесые, подвижны. Уши: отоскопически без признаков воспаления. Слух: правое ухо: р.р. – 2м, ш.р. – у уха, левое ухо: р.р – у уха м, ш.р. – не воспринимает.

Во время тональной пороговой аудиометрии была получена данная аудиограмма.

- 1) Какой диагноз можно поставить данному пациенту?



- 2) Какая степень снижения слуха на правое и левое ухо зарегистрирована на данной аудиограмме?

- 3) Какой вид коррекции слуха рекомендован для данного пациента?
- 4) Назовите основные преимущества бинаурального слуха (естественный слух с обеих сторон или откорректированный слух с обеих сторон)
- 5) Какое исследование показано при ассиметричной сенсоневральной тугоухости с выраженным звоном в ухе?

**9.** На прием к ЛОР-врачу обратилась мама с ребенком 13 лет. Жалобы на сниженный слух, постепенное ухудшение слуха. Снижение слуха врожденное, с года пользуется сверхмощными слуховыми аппаратами на оба уха. Последний раз на коррекции настроек аппаратов были 4 года назад. Ребенок говорит хорошо, посещает массовую школу. Последний год отмечают ухудшение разборчивости речи, родители и учителя в школе отмечают, что ребенок недослышивает. Состояние удовлетворительное. Температура тела 36,6<sup>0</sup>С. Кожные покровы физиологической окраски. ЧДД 14 в мин. Пульс 62/мин. АД 110/80 мм рт.ст.

**Нос:** носовая перегородка по средней линии, патологических выделений в носовых ходах нет. Носоглотка – слизистая розовая, без патологического отделяемого. **Ротоглотка:** слизистая розовая. Язык обложен, симметричный. Мягкое небо симметрично, подвижно при фонации. Миндалины без патологического содержимого. **Гортань:** Конфигурация шеи не изменена. Скелет гортани подвижен, не изменен. Пальпация шеи и скелета гортани – безболезненные. Слизистая оболочка розовая. Надгортанник в форме лепестка, подвижен при фонации и дыхании. **Голосовые складки** белесые, подвижны. **Уши:** отоскопически без признаков воспаления. **Слух:** АД/АС – у уха не воспринимает. Со слуховыми аппаратами: 1-2 метра со зрительной поддержкой

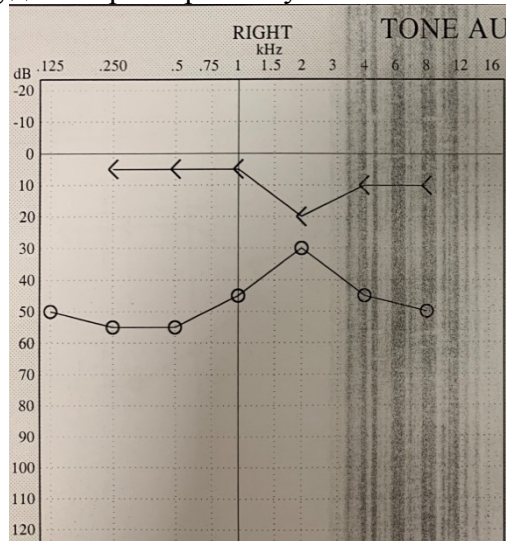
- 1) Консультация какого специалиста показана для уточнения диагноза?
- 2) Что необходимо выполнить данному пациенту?
- 3) Если у данного пациента не удастся достигнуть удовлетворительной разборчивости речи с адекватными настройками слуховых аппаратов, что может быть рекомендовано врачом-сурдологом?
- 4) Перечислите противопоказания к кохлеарной имплантации.
- 5) Какие виды инструментальной диагностики необходимы перед проведением КИ

**10.** На прием к ЛОР-врачу в поликлинику обратилась пациентка 35 лет с жалобами на сниженный слух, больше справа, шум в голове, плохую разборчивость речи. Со слов пациентки снижение слуха заметила около трех лет назад, особенно начала обращать на это внимание после беременности и родов. **Хронические заболевания:** нет, *не курит, алкоголем не злоупотребляет, профессиональная вредность: нет, аллергоанамнез – без особенностей.* Состояние удовлетворительное. Температура тела 36,6<sup>0</sup>С. Кожные покровы физиологической окраски. ЧДД 15 в мин. Пульс 65/мин. АД 120/80 мм рт.ст. Вес 56 кг, рост 167 см.

**Нос:** носовая перегородка по средней линии, патологических выделений в носовых ходах нет. Носоглотка – слизистая розовая, небольшое количество слизистого отделяемого. **Ротоглотка:** слизистая розовая. Язык обложен, симметричный. Мягкое небо симметрично, подвижно при фонации. Миндалины без патологического содержимого. **Гортань:** Конфигурация шеи не изменена. Скелет гортани подвижен, не изменен. Пальпация шеи и скелета гортани – безболезненные. Слизистая оболочка розовая. Надгортанник в форме лепестка, подвижен при фонации и дыхании. **Голосовые складки** белесые, подвижны. **Уши:** кожа слухового прохода истончена,

отсутствие видимых серных масс, барабанная перепонка физиологической окраски, атрофична. Оpoznательные знаки четкие. Слух AD: p.p – 3м, ш.р. – у уха; AS: p.p – 5м, ш.р. – 3м

- 1) Поставьте предварительный диагноз и обоснуйте его.
- 2) Какое инструментальное исследование может провести ЛОР-врач на приеме
- 3) Опишите наиболее используемые камертональные пробы.
- 4) Опишите результаты аудиометрии правого уха:



- 5) При тимпанальной форме отосклероза какие результаты характерны для тестов Ринне и Федериче

**11.В оториноларингологический кабинет поликлиники обратился пациент. Предъявляет жалобы на снижение слуха на правое ухо, шум в правом ухе. В течение предшествующей недели получал лечение по поводу ОРВИ. В настоящий момент явления ОРВИ купированы. Хронические заболевания: нет, курит, алкоголем не злоупотребляет, профессиональная вредность: нет, аллергоанамнез – без особенностей. Состояние удовлетворительное. Температура тела 36.6°C. Кожные покровы не изменены. ЧДД 16 в мин. Пульс 64/мин. АД 120/80 мм рт.ст. Вес 78 кг, рост 178 см.**

**Нос:** носовая перегородка по средней линии, патологических выделений в носовых ходах нет. Носоглотка – слизистая розовая, влажная. Ротоглотка: слизистая розовая. Язык розового цвета, симметричный. Мягкое небо симметрично, подвижно при фонации. Миндалины без патологического содержимого. Гортань: Конфигурация шеи не изменена. Скелет гортани подвижен, не изменен. Пальпация шеи и скелета гортани – безболезненные. Слизистая оболочка розовая. Надгортанник в форме лепестка, подвижен при фонации и дыхании. Голосовые складки белесые, подвижны. **Уши:** эндоскопически без особенностей.

- 1) Какие методы инструментального или аппаратного исследования для уточнения диагноза показаны данному пациенту?
- 2) Поставьте предварительный диагноз на основании данных анамнеза и данных отоскопии и обоснуйте его.
- 3) Получены следующие результаты обследования: Тимпанометрия – тип А с обеих сторон; AP – получены с обеих сторон; Объем среднего уха, барофункция – норма с обеих сторон. Пороговая тональная аудиометрия – нарушение звуковосприятия справа, ФУНГ справа положительный. О чем они говорят?
- 4) Интерпретируйте камертональное обследование при данной патологии

Какова лечебная тактика в данном случае?

**12.** В центр реабилитации слуха врачом оториноларингологом направлен больной 24 года. Пациент предъявляет жалобы на понижение слуха на правое ухо, заложенность, аутофонию, «щелчки» при глотании. Со слов больного, снижение слуха отмечает около 2 дней, причины не знает. Хронические заболевания: отрицает, *не курит, алкоголем не злоупотребляет, профессиональная вредность: нет, аллергоанамнез – без особенностей.* Состояние удовлетворительное. Температура тела 36.2<sup>0</sup>С. Кожные покровы чистые. ЧДД 18 в мин. Пульс 68/мин. АД 120/80 мм рт.ст. Вес 88 кг, рост 176 см. Нос: носовая перегородка по средней линии, патологических выделений в носовых ходах нет. Носоглотка – слизистая розовая, небольшое количество слизистого отделяемого. Ротоглотка: слизистая розовая. Язык обложен, симметричный. Мягкое небо симметрично, подвижно при фонации. Миндалины без патологического содержимого. Гортань: Конфигурация шеи не изменена. Скелет гортани подвижен, не изменен. Пальпация шеи и скелета гортани – безболезненные. Слизистая оболочка розовая. Надгортанник в форме лепестка, подвижен при фонации и дыхании. Голосовые складки белесые, подвижны.

Уши: правое и левое ухо – ушные раковины обычной формы, кожа слухового прохода не изменена, отделяемого нет, барабанные перепонки: справа - розовая, втянута, опознавательные пункты смыты; слева - серая, контуры четкие, световой рефлекс сохранен

AD: шр 3 м, рр 6 м; AS: шр 6 м, рр 6 м, опыт Федериче: AD+ AS+ , опыт Вебера: латерализация вправо

Тональная пороговая аудиометрия: повышение порогов слуха по типу нарушения звукопроводения - справа. Средний порог слухового восприятия: AD - 37 дБ; AS - 10 дБ

Импедансометрия: справа тип С, давление в барабанной полости – 150 мм водного столба

- 1) Какой предварительный диагноз следует поставить пациенту на основании данных анамнеза и данных отоскопии?
- 2) Какие основные методы исследования показаны пациенту с подобными жалобами?
- 3) На пороговой тональной аудиометрии определяется повышение порогов воздушного звукопроводения, параллельность кривых костной и воздушной проводимости, костно-воздушный разрыв. Тимпанограмма тип «С» - какая форма тугоухости выявлена у данного больного?
- 4) Какие тесты включает акустическая импедансометрия?
- 5) Дайте аудиометрическую характеристику кондуктивной тугоухости?

**13.** С пациентом в возрасте 1 год и 2 месяца родители обратились с жалобами на задержку развития речевых навыков и сомнительную реакцию на звуки. Со слов мамы ребенок родился на 32 неделе гестации, с признаками внутриутробной инфекции.

В раннем неонатальном периоде перенес пневмонию новорождённых, по поводу чего получал массивную антибактериальную терапию. Первый этап аудиологического скрининга в родильном доме не прошел. В возрасте 7 месяцев родителями отмечена сомнительная реакция ребенка на звуки. В возрасте 11 месяцев после проведенного расширенного аудиологического обследования установлен диагноз: двусторонняя сенсоневральная тугоухость IV степени. Консультация невролога: задержка психоречевого развития, *аллергоанамнез – без особенностей* Грудная клетка в области сердца не изменена, безболезненна при пальпации. Тоны сердца чистые, ритмичные. ЧСС = 88 в мин. АД = 100/70 мм рт ст

**Регистрация вызванной задержанной отоакустической эмиссии – ОАЭ не регистрируется с обеих сторон. Регистрация коротколатентных слуховых вызванных потенциалов мозга – ответ регистрируется при интенсивности стимула 100 дБ с обеих сторон.**

- 1) Какой метод реабилитации применяется для больных с тотальной глухотой?
- 2) Какие методики предоперационного обследования Вы знаете?
- 3) Назовите учреждения, где проводят первый этап аудиологического скрининга
- 4) Какие объективные методики исследований не используются для настройки кохлеарного импланта
- 5) Где располагаются электроды при кохлеарной имплантации

**14.В ЛОР-стационар ко врачу оториноларингологу по направлению из поликлиники обратился пациент 50 лет. Предъявляет жалобы на снижение слуха на правое ухо, звон в правом ухе, периодическое головокружение, возникающее при ходьбе. Со слов пациента, прогрессирующее снижение слуха на правое ухо отмечает в течение 6 месяцев. За медицинской помощью не обращался. В течение последнего месяца отмечает появление головокружения. ЛОР врачом поликлиники была направлен на МСКТ височных костей. Заключение: картина новообразования внутреннего слухового прохода справа с экстрематальным распространением, субтотально заполняющее мостомозжечковую цистерну. Размер опухоли 15 мм.**

**Хронические заболевания: гипертоническая болезнь 2 ст., не курит, алкоголем не злоупотребляет, профессиональная вредность: нет, аллергоанамнез – без особенностей. Состояние удовлетворительное. Температура тела 36.2<sup>0</sup>С. Кожные покровы чистые. ЧДД 18 в мин. Пульс 68/мин. АД 170/90 мм рт.ст. Вес 88 кг, рост 176 см.**

**Нос: носовая перегородка по средней линии, патологических выделений в носовых ходах нет. Носоглотка – слизистая розовая, небольшое количество слизистого отделяемого. Ротоглотка: слизистая розовая. Язык обложен, симметричный. Мягкое небо симметрично, подвижно при фонации. Миндалины без патологического содержимого. Гортань: Конфигурация шеи не изменена. Скелет гортани подвижен, не изменен. Пальпация шеи и скелета гортани – безболезненные. Слизистая оболочка розовая. Надгортанник в форме лепестка, подвижен при фонации и дыхании. Голосовые складки белесые, подвижны.**

**Уши: левое ухо – ушная раковина обычной формы, кожа слухового прохода не изменена, отделяемого нет, барабанная перепонка серая, контуры четкие, световой рефлекс сохранен;**

**правое ухо - ушная раковины обычной формы, кожа слухового прохода не изменена, отделяемого нет, барабанная перепонка серая, контуры четкие, световой рефлекс сохранен.**

- 1) Какой предварительный диагноз следует поставить данному больному на основании данных анамнеза, отоскопии, МСКТ?
- 2) Что является стандартом диагностики для данного заболевания
- 3) Какие группы симптомов преобладают в клинической картине данного заболевания?
- 4) Какая форма тугоухости будет регистрироваться у данного пациента на аппаратной аудиографии?
- 5) С каким заболеванием в первую очередь необходимо дифференцировать данное заболевание?

**15.В поликлинику к врачу оториноларингологу обратился пациент 20 лет. Предъявляет жалобы на понижение слуха на правое ухо. Со слов пациента, снижение слуха на правое ухо отмечает в течение 5 лет после перенесенного острого гнойного среднего отита. Снижение слуха отмечает с момента начала заболевания. Отмечает постепенное прогрессирование снижения слуха последние 2 года. Эпизодов оторее в**

течение последних 5 лет не отмечает. Хронические заболевания: отрицает, курит, алкоголем не злоупотребляет, профессиональная вредность: нет, аллергоанамнез – без особенностей. В детстве неоднократные эпизоды секреторного среднего отита. В возрасте 8 лет оперирован по поводу аденоидов III ст. Состояние удовлетворительное. Температура тела 36.2<sup>0</sup>С. Кожные покровы чистые. ЧДД 18 в мин. Пульс 68/мин. АД 170/90 мм рт.ст. Вес 88 кг, рост 176 см.

**Нос:** носовая перегородка по средней линии, патологических выделений в носовых ходах нет. Носоглотка – слизистая розовая, небольшое количество слизистого отделяемого. Ротоглотка: слизистая розовая. Язык обложен, симметричный. Мягкое небо симметрично, подвижно при фонации. Миндалины без патологического содержимого. Гортань: Конфигурация шеи не изменена. Скелет гортани подвижен, не изменен. Пальпация шеи и скелета гортани – безболезненные. Слизистая оболочка розовая. Надгортанник в форме лепестка, подвижен при фонации и дыхании. Голосовые складки белесые, подвижны.

**Уши:** левое ухо – ушная раковины обычной формы, кожа слухового прохода не изменена, отделяемого нет, барабанная перепонка серая, контуры четкие, световой рефлекс сохранен; правое ухо - ушная раковины обычной формы, кожа слухового прохода не изменена, отделяемого нет. Определяется перфорация барабанной перепонки в натянутой части диаметром около 3 мм. Не исключаются явления мукозита слизистой оболочки барабанной полости.

- 1) Какой диагноз следует поставить больному на основании данных анамнеза и данных отоскопии?
- 2) Какие камертональные тесты показаны данному пациенту? Опишите методику и интерпретируйте при данном заболевании.
- 3) На пороговой тональной аудиометрии определяется костно-воздушный разрыв, восходящий тип аудиограммы. Тимпанограмма тип «В» - какая форма тугоухости выявлена у данного больного?
- 4) При каких условиях данному больному необходимо проведение КТ височных костей?
- 5) Предложите план лечения для данного больного.

**16.В приемное отделение бригадой «Скорой помощи» доставлен больной 54 лет.** Пациент жалуется на боль в правом ухе и заушной области, гнойные выделения из уха, снижение слуха справа. Болен 3 недели, лечился по поводу ОРВИ, осложненного острым средним отитом амбулаторно, боли в заушной области появились накануне. Хронические заболевания: нет, курит, алкоголем не злоупотребляет, аллергоанамнез – без особенностей, профессиональная вредность: нет Состояние средней тяжести. Температура тела 38.2<sup>0</sup>С. Кожные покровы влажные с сероватым оттенком. ЧДД 19 в мин. Пульс 88/мин. АД 140/80 мм рт.ст. Вес 78 кг, рост 178 см.

**Нос:** носовая перегородка по средней линии, патологических выделений в носовых ходах нет. Носоглотка – слизистая розовая, небольшое количество слизистого отделяемого. Ротоглотка: слизистая розовая. Язык обложен, симметричный. Мягкое небо симметрично, подвижно при фонации. Миндалины без патологического содержимого. Гортань: Конфигурация шеи не изменена. Скелет гортани подвижен, не изменен. Пальпация шеи и скелета гортани – безболезненные. Слизистая оболочка розовая. Надгортанник в форме лепестка, подвижен при фонации и дыхании. Голосовые складки белесые, подвижны.

**Уши:** правое ухо – правая ушная раковина немного оттопырена, гиперемия, пастозность кожи заушной области, в слуховом проходе пульсирующее гнойное отделяемое, слух шр=3,5 м, левое ухо – без патологии.



- 1) Какой предварительный диагноз следует поставить больному?
- 2) Какой метод исследования показан для уточнения диагноза?
- 3) Прокомментируйте данные МСКТ височных костей: тотальное снижение пневматизации сосцевидного отростка, барабанной полости, слуховые косточки прослеживаются, наличие деструктивной полости в сосцевидном отростке
- 4) Какое исследование показано больному до начала антибактериальной терапии?
- 5) Какой объем оперативного лечения должен быть выполнен в данном случае? Какие антибактериальные препараты являются препаратами первого ряда и какова должна быть длительность системной антибактериальной терапии?

**17. В приемное отделение обратился больной 59 лет. Предъявляет жалобы на затруднение дыхания, появление одышки при физической нагрузке и в покое. Со слов пациента, в течении последних 2-х недель беспокоит постепенно усиливающееся затруднение дыхания. В течение последних 4-х месяцев отмечает появление постоянной охриплости, ко врачу не обращался. Хронические заболевания: нет, курит, алкоголем не злоупотребляет, профессиональная вредность: нет, аллергоанамнез – без особенностей. Сознание ясное. Температура тела 36,7<sup>0</sup>С. Кожные покровы бледные, цианоза носогубного треугольника нет. ЧДД 20 в мин. При дыхании отмечается втяжение эпигастрия, яремной ямки. Пульс 86 в/мин. АД 120/70 мм рт.ст. Вес 64 кг, рост 174 см. Нос: при передней риноскопии слизистые гиперемированы, отечные, в общем носовом ходу слева наличие гнойного секрета. Носоглотка – слизистая розовая, небольшое количество слизистого отделяемого. Ротоглотка: слизистая розовая. Язык обложен, симметричный. Мягкое небо симметрично, подвижно при фонации. Миндалины без патологического содержимого. Гортань: Конфигурация шеи не изменена. Скелет гортани подвижен, не изменен. Пальпация шеи и скелета гортани – безболезненные. Слизистая оболочка розовая. Надгортанник в форме лепестка, подвижен при фонации и дыхании. Просвет гортани деформирован, за счет инфильтрации левой половины гортани, левая голосовая складка деформирована, в голосовом отделе, подскладочном пространстве слева новообразование на широком основании, с бугристой поверхностью, участками некроза, подвижность левой половины гортани ограничена, просвет резко сужен.**

**Уши: без особенностей**

- 1) Какой предварительный диагноз следует поставить больному?
- 2) Какой метод исследования показан для уточнения диагноза?
- 3) Какой метод лучевого исследования предпочтителен? Обоснуйте ответ
- 4) Какое оперативное вмешательство выполняют в связи с прогрессированием опухолевого стеноза? Сформулируйте показания к этому вмешательству.
- 5) Определите объем радикального оперативного лечения в данном случае.

**18. В приемное отделение доставлен пациент 43 лет. При активном расспросе, с трудом отвечая на вопросы, заданные неоднократно, предъявляет жалобы на головную боль, рвоту, затруднение носового дыхания, повышение температуры тела, слабость, плохое самочувствие. Со слов пациента, заболел около 10-ти дней когда отметил появление насморка, выделений из носа. Лечился самостоятельно назальными деконгестантами. В течении последних 4-х дней отмечает усиление заложенности носа, появление головной боли преимущественно в лобной области, появление дискомфорта в области левой щеки, повышение температуры. Начал прием антибактериальных препаратов, накануне отмечает появление выраженной**

головной боли, повышение температуры до 39<sup>0</sup>С, появление многократной рвоты, самостоятельно вызвал «Скорую помощь». Хронические заболевания: нет, *курит, алкоголем не злоупотребляет, профессиональная вредность: нет, аллергоанамнез – без особенностей*. Состояние тяжелое. Температура тела 39,6<sup>0</sup>С. Кожные покровы влажные бледные. ЧДД 22 в мин. Пульс 92/мин. АД 130/80 мм рт.ст. Вес 94 кг, рост 182 см. Уровень нарушения сознания – оглушение. Ригидность затылочных мышц 3-4 см, симптом Кернига с двух сторон с угла 120 градусов.

Нос: при передней риноскопии слизистые гиперемированы, отечные, в общем носовом ходу слева наличие гнойного секрета. Носоглотка – слизистая розовая, небольшое количество слизистого отделяемого. Ротоглотка: слизистая розовая. Язык обложен, симметричный. Мягкое небо симметрично, подвижно при фонации. Миндалины без патологического содержимого. Гортань: Конфигурация шеи не изменена. Скелет гортани подвижен, не изменен. Пальпация шеи и скелета гортани – безболезненные. Слизистая оболочка розовая. Надгортанник в форме лепестка, подвижен при фонации и дыхании. Голосовые складки белесые, подвижны. Уши: без особенностей.

- 1) Какой предварительный диагноз следует поставить больному?
- 2) Какой комплекс диагностических мероприятий для подтверждения основного диагноза и осложнения показан данному пациенту?
- 3) Прокомментируйте данные исследования ликвора Ликвор мутный, вытекает частыми каплями, цитоз 2800 в мкл. за счет нейтрофилов (нейтрофилы 96%, лимфоциты 4%)
- 4) Какой объем оперативного лечения должен быть выполнен в данном случае? Какие антибактериальные препараты являются препаратами первого ряда и какова должна быть длительность системной антибактериальной терапии?
- 5) Назовите сроки проведения контрольной люмбальной пункции

19. В приемное отделение бригадой «Скорой помощи» доставлена больная 23 лет. Предъявляет жалобы на выраженную боль в горле слева, дисфагию, ограничение открывания рта, плохое самочувствие, повышение температуры тела. Со слов пациентки, больна 5 дней, когда появилась боль при глотании, которая нарастала, повысилась температура тела до 38.5 градусов, накануне появилось ограничение при открывании рта. Лечилась самостоятельно полосканием горла раствором йода, без эффекта. Хронические заболевания: нет, *курит, алкоголем не злоупотребляет, профессиональная вредность: нет, аллергоанамнез – без особенностей*. Состояние средней степени тяжести. Температура тела 38.8<sup>0</sup>С. Кожные покровы чистые. ЧДД 18 в мин. Пульс 82/мин. АД 130/80 мм рт.ст. Вес 65 кг, рост 178 см.

Нос: носовая перегородка по средней линии, патологических выделений в носовых ходах нет. Носоглотка – слизистая розовая, небольшое количество слизистого отделяемого. Ротоглотка: левая передняя небная дужка ярко гиперемирована, напряжена, выбухает, левая небная миндалина смещена к средней линии. Гортань: осмотру недоступна из-за выраженного тризма. Уши: без патологии.

- 1) Какой предварительный диагноз следует поставить данному больному?
- 2) Какое исследование должно быть проведено до начала антибактериальной терапии?
- 3) Какое осложнение следует заподозрить при появлении боли и припухлости в области шеи, ограничении движений в шее?
- 4) Какое лечение показано пациенту? Опишите методику хирургического лечения.

- 5) Какие антибактериальные препараты являются препаратами первого ряда и какова должна быть длительность системной антибактериальной терапии?

**20.** На прием в поликлиническое отделение пришел больной 33 лет с жалобами на затруднение носового дыхания, постоянные выделения из носа слизистого характера. Со слов пациента, в течение последних 3-х лет беспокоят жалобы на затруднение носового дыхания, которое постепенно усиливается. Лечится самостоятельно: использует назальные деконгестанты, На фоне лечения отмечается отрицательная динамика вплоть до полного отсутствия носового дыхания. В анамнезе бронхиальная астма, смешанного генеза, частично контролируемая. Других хронических заболеваний нет, *курит, алкоголем не злоупотребляет, профессиональная вредность: нет, аллергоанамнез – аспириновая триада.* Состояние удовлетворительное. Кожные покровы чистые, физиологической окраски. АД 120/80 мм. рт. ст. ЧСС 72 в мин, ЧД 18 в мин. Нос: носовое дыхание затруднено, при передней риноскопии слизистая оболочка бледно-розовая, обильное количество прозрачного слизистого секрета, общие носовые ходы obturированы слизистыми полипами. Носоглотка – слизистая оболочка розовая, небольшое количество слизистого отделяемого. Ротоглотка: слизистая оболочка розовая. Язык обложен, симметричный. Мягкое небо симметрично, подвижно при фонации. Миндалины без патологического содержимого. Гортань: Конфигурация шеи не изменена. Скелет гортани подвижен, не изменен. Пальпация шеи и скелета гортани – безболезненные. Слизистая оболочка розовая. Надгортанник в форме лепестка, подвижен при фонации и дыхании. Голосовые складки белесые, подвижны. Уши: без особенностей.

- 1) Какой предварительный диагноз следует поставить данному больному?
- 2) Какой метод исследования для определения дальнейшей тактики лечения и, при необходимости, объема оперативного лечения показан данному пациенту?
- 3) Какие препараты являются «золотым стандартом» лечения данной патологии?
- 4) В каких случаях показано проведение МСКТ околоносовых пазух повторно?
- 5) Какое состояние околоносовых пазух не сопровождается развитием полипозного процесса?

**21.** В приемное отделение бригадой «Скорой помощи» доставлен больной 26 лет. Предъявляет жалобы на боль в горле, затруднения глотания. Со слов пациента, болен 6 дней, когда появилась субфебрильная температура, насморк, боль при глотании, которая нарастала, повысилась температура тела до 39<sup>0</sup>С. Накануне появилось затруднение глотания, затруднение дыхания в горизонтальном положении, лечился самостоятельно полосканием горла, без улучшения. Хронические заболевания: нет, *курит, алкоголем не злоупотребляет, профессиональная вредность: нет, аллергоанамнез – без особенностей.* Состояние средней степени тяжести. Температура тела 39,2<sup>0</sup>С. Кожные покровы чистые. ЧДД 18 в мин. Пульс 88/мин. АД 130/80 мм рт.ст. Вес 78 кг, рост 182 см. Нос: носовая перегородка по средней линии, патологических выделений в носовых ходах нет. Носоглотка – слизистая розовая, небольшое количество слизистого отделяемого. Ротоглотка: яркая разлитая гиперемия задней стенки глотки, асимметрия задней стенки глотки, с ее пролабированием кпереди справа. Гортань: осмотру недоступна. Уши: без патологии.

- 1) Какой предварительный диагноз следует поставить данному больному?
- 2) Какое исследование показано данному больному до начала антибактериальной терапии?

- 3) Какое осложнение следует заподозрить при нарастании затруднения дыхания, появления охриплости?
- 4) Какое лечение показано пациенту? Опишите хирургическую методику.
- 5) Какие антибактериальными препараты являются препаратами первого ряда и какова должна быть длительность системной антибактериальной терапии?

**22. На прием к неврологу поликлиники обратился пациент, 49 лет, сопровождаемый родственниками, Основная жалоба - отсутствие речевой продукции. Со слов родственников, страдает хроническим гнойным средним отитом в течение 15 лет, последние 3 месяца гноетечение из уха постоянное. На протяжении последнего месяца беспокоила головная боль, речь пропала 2 дня назад. Аллергологический анамнез без особенностей, вредные привычки отрицает. Состояние средней степени тяжести. Температура тела 37.1<sup>0</sup>С. Кожные покровы чистые. ЧДД 17 в мин. Пульс 78/мин. АД 130/80 мм рт.ст. Вес 80 кг, рост 177 см. Сознание ясное. Менингеальные симптомы отсутствуют. Моторная афазия. Симптом Бабинского справа. Неврологом пациент направлен в ЛОР стационар.**

**При осмотре оториноларингологом: нос: носовая перегородка по средней линии, патологических выделений в носовых ходах нет. Носоглотка – слизистая розовая, небольшое количество слизистого отделяемого. Ротоглотка: слизистая розовая. Язык обложен, симметричный. Мягкое небо симметрично, подвижно при фонации. Миндалины без патологического содержимого. Гортань: Конфигурация шеи не изменена. Скелет гортани подвижен, не изменен. Пальпация шеи и скелета гортани – безболезненные. Слизистая оболочка розовая. Надгортанник в форме лепестка, подвижен при фонации и дыхании. Голосовые складки белесые, подвижны. Уши: левое ухо – в слуховом проходе гной с гнилостным запахом, перфорация в ненатянутой части, кариес латеральной стенки аттика, холестеатома, слух шр=2 м; правое ухо – без патологии.**

- 1) Какой предварительный диагноз следует поставить данному больному?
- 2) Какой метод исследования показан для уточнения диагноза?
- 3) Показано ли проведение люмбальной пункции в данном случае? Обоснуйте ответ.
- 4) Каков объем оперативного лечения в данном случае?
- 5) Какие препараты являются препаратами выбора при лечении данного пациента и какова должна быть длительность системной антибактериальной терапии. Обоснуйте свой ответ.

**23. В приемное отделение с подозрением на нарушение мозгового кровообращения доставлен больной 45 лет. Из-за тяжести состояния жалоб не предъявляет. Анамнез заболевания неизвестен, найден соседями дома без сознания. Анамнез жизни неизвестен. Состояние тяжелое. Температура тела 39.2<sup>0</sup>С. Кожные покровы влажные с сероватым оттенком. ЧДД 22 в мин. Пульс 92/мин. АД 130/80 мм рт.ст. Вес 83 кг, рост 175 см. Уровень нарушения сознания – сопор. Ригидность затылочных мышц 4-5 см, симптом Кернига с двух сторон с угла 120 град. Неврологом отмечено гнойное отделяемое из правого уха. Вызван на консультацию ЛОР врач.**

**Нос: носовая перегородка по средней линии, патологических выделений в носовых ходах нет. Носоглотка – слизистая розовая, небольшое количество слизистого отделяемого. Ротоглотка: слизистая розовая. Язык обложен, симметричный. Мягкое небо симметрично, подвижно при фонации. Миндалины без патологического содержимого. Гортань: Конфигурация шеи не изменена. Скелет гортани подвижен, не изменен. Пальпация шеи и скелета гортани – безболезненные. Слизистая оболочка**

розовая. Надгортанник в форме лепестка, подвижен при фонации и дыхании. Голосовые складки белесые, подвижны. Уши: правое ухо – в слуховом проходе гной с гнилостным запахом, перфорация в ненатянутой части, кариес латеральной стенки аттика.

- 1) Какой предварительный диагноз следует поставить данному больному и какой метод исследования показан для уточнения диагноза?
- 2) Прокомментируйте: ликвор мутный, вытекает частыми каплями, цитоз 8600 в мкл. за счет нейтрофилов (нейтрофилы 97%, лимфоциты 3%)
- 3) Определите объем оперативного лечения в данном случае.
- 4) Какому требованию должны отвечать антибактериальные препараты и какова должна быть длительность терапии?
- 5) Назовите сроки проведения контрольной люмбальной пункции.

**24. На прием к ЛОР-врачу обратилась пациентка 58 лет с жалобами на периодическую осиплость, дискомфорт в горле, появление сухости в горле, периодически кашель. Со слов пациентки больна в течении последних 1,5 лет, беспокоят жалобы на периодически возникающую осиплость, дискомфорт в горле, постоянная сухость в горле, периодически появление кашля в основном в утренние часы, в течении нескольких находится на лечении у гастроэнтеролога по поводу атрофического гастрита. Не курит, алкоголем не злоупотребляет, профессиональная вредность: нет, аллергоанамнез – без особенностей. Состояние удовлетворительное. Кожные покровы чистые, физиологической окраски. АД 120/80 мм. рт. ст. ЧСС 72 в мин, ЧД 18 в мин. Нос: при передней риноскопии слизистые чистые, бледно-розовые. Носоглотка – слизистая розовая, небольшое количество слизистого отделяемого. Ротоглотка: слизистая белесоватая. Язык обложен, симметричный. Мягкое небо симметрично, подвижно при фонации. Миндалины за дужками, без патологического содержимого. Гортань: Конфигурация шеи не изменена, При непрямой ларингоскопии слизистые бледно-розовые, слизистая оболочка голосовых складок тусклая, скудное количество вязкой мокроты, сухих корок, отмечается гипотония голосовых складок, неполное смыкание при фонации**

**Уши: без особенностей**

- 1) Сформулируйте предварительный диагноз.
- 2) Назовите основной метод исследования для диагностики данной патологии, опишите методику проведения.
- 3) Можно ли в данном случае заподозрить туберкулез гортани? Обоснуйте свой ответ. Опишите характерную ларингоскопическую картину туберкулеза гортани.
- 4) Опишите типичную эндовидеоларингостробоскопическую картину хронического атрофического ларингита.
- 5) Назовите показания к выполнению биопсии при хроническом ларингите.

**25. Больной М., 57 лет, обратился к ЛОР-врачу по месту жительства на ощущение инородного тела в правой половине глотки. со слов пациента, считает себя больным в течение 6 месяцев. хронические заболевания: нет, курит, алкоголем не злоупотребляет, профессиональная вредность: нет, аллергоанамнез – без особенностей Состояние удовлетворительное, температура тела 36,6<sup>0</sup>С. Кожные покровы чистые. ЧДД 18 в мин. Пульс 80/мин. АД 130/80 мм рт ст, вес 75 кг, рост 175 см. Нос: наружный нос правильной формы, слизистая оболочка полости носа физиологической окраски, в полости носа слизистое отделяемое в небольшом количестве, носовая перегородка по средней линии, носовые раковины не увеличены,**

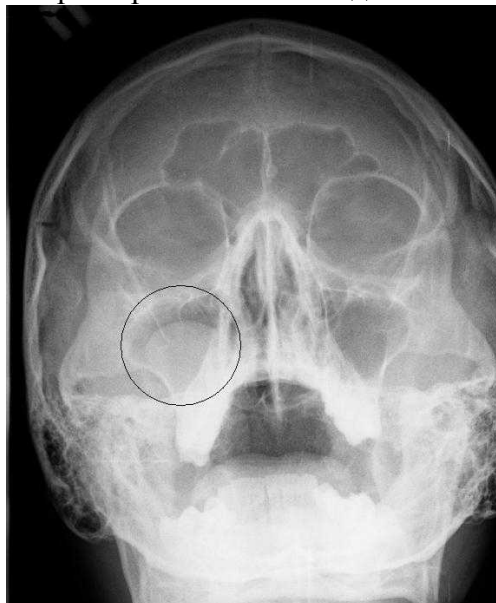
носовое дыхание не затруднено. Носоглотка – слизистая розовая, небольшое количество слизистого отделяемого. Ротоглотка: слизистая розовая. Язык обложен, симметричный. Мягкое небо симметрично, подвижно при фонации. Правая нёбная миндалина изъязвлена, частично покрыта некротическим налётом, лакуны не контурируются. Увеличен подчелюстной узел справа. Гортань: осмотру не доступна. Уши: без особенностей.

- 1) Сформулируйте предварительный диагноз.
- 2) Назовите необходимые диагностические мероприятия и показания к ним.
- 3) С какими заболеваниями в первую очередь проводится дифференциальная диагностика при данном заболевании?
- 4) Назовите общие принципы лечения при обнаружении злокачественного новообразования миндалин при 3 и 4 стадии
- 5) Перечислите онкомаркеры, которые возможно определить при данном заболевании

**26.** В приемное отделение бригадой «Скорой помощи» доставлена больная 37 лет. на заложенность носа, больше справа, иногда водянистые выделения из носа, тяжесть в области правой верхнечелюстной пазухи, снижение обоняния. со слов пациента, считает себя больной в течение 3х лет. хронические заболевания: нет, *не курит, алкоголем не злоупотребляет, профессиональная вредность: нет, аллергоанамнез – без особенностей* Состояние средней степени тяжести. Температура тела 36,6<sup>0</sup>С. Кожные покровы влажные, физиологической окраски. ЧДД 18 в мин. Пульс 84/мин. АД 120/80 мм рт ст. Вес 75 кг, рост 178 см. Нос и носоглотка: слизистые оболочки розовые, чистые, небольшой отёк нижних носовых раковин. Рентгенологически: в нижних отделах правой верхнечелюстной пазухи округлая тень диаметром до 1,5 см, в остальных отделах воздушность пазухи сохранена. Ротоглотка: слизистая розовая. Язык не обложен, симметричный. Мягкое небо симметрично, подвижно при фонации. Миндалины без патологического содержимого. Задняя стенка ротоглотки без особенностей. Гортань: Конфигурация шеи не изменена. Скелет гортани подвижен, не изменен. Пальпация шеи и скелета гортани – безболезненные. Слизистая оболочка розовая. Надгортанник в форме лепестка, подвижен при фонации и дыхании. Голосовые складки розовые, подвижные, смыкаются полностью.

Уши: без особенностей

- 1) Опишите характер изменений по данным R-гр. ОНП:



- 2) Поставьте диагноз и обоснуйте его.
- 3) Перечислите заболевания для дифференциальной диагностики с данным заболеванием.
- 4) Назовите методы дополнительного обследования, необходимые для подтверждения диагноза. Обоснуйте.
- 5) Назовите преимущества эндоскопического лечения:

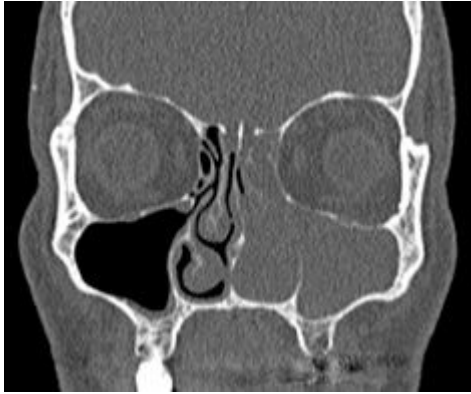
**27. На приеме в консультативной поликлинике больной 34 лет. Предъявляет жалобы на головные боли в лобной области слева, периодические насморки. Хронические заболевания: нет, курит, алкоголем не злоупотребляет, профессиональная вредность: нет, аллергоанамнез – без особенностей** Состояние средней степени тяжести. Температура тела 36,7<sup>0</sup>С. Кожные покровы чистые, физиологической окраски. ЧДД 18 в мин. Пульс 85/мин. АД 130/80 мм рт.ст. Вес 80 кг, рост 182 см. Нос: наружный нос правильной формы; слизистая оболочка полости носа розовая, влажная. Риноскопия: небольшой отёк нижних носовых раковин, сизые пятна на передних концах нижних носовых раковин. Носовые ходы свободные, носовая перегородка по средней линии, носовое дыхание не затруднено. Рентгенологически: на изображениях, полученных при мультифокальной спиральной компьютерной томографии – в левой лобной пазухе округлая тень костной плотности диаметром 2 см, связанная с передней стенкой пазухи. Слизистая оболочка пазухи не утолщена, область соустья свободная. Остальные околоносовые пазухи – без патологии. Ротоглотка: слизистая розовая. Язык обложен, симметричный. Мягкое небо симметрично, подвижно при фонации. Миндалины без патологического содержимого. Задняя стенка глотки без особенностей. Гортань: Конфигурация шеи не изменена. Скелет гортани подвижен, не изменен. Пальпация шеи и скелета гортани – безболезненные. Слизистая оболочка розовая. Надгортанник в форме лепестка, подвижен при фонации и дыхании. Голосовые складки розовые, подвижные, смыкаются полностью. Уши: без особенностей.

- 1) Сформулируйте предварительный диагноз
- 2) Назовите факторы, предрасполагающие к развитию данного заболевания.
- 3) Перечислите возможные клинические проявления данного заболевания.
- 4) Перечислите осложнения и последствия данного заболевания.
- 5) С какими заболеваниями проводится дифференциальная диагностика при данном заболевании?

**28. На приеме у ЛОР-врача в поликлинике больной 63 лет, предъявляет жалобы на нарушение носового дыхания через левую половину носа, головную боль, припухлость левой щеки. Указанные жалобы появились 4 месяца назад, нарастают. Хронические заболевания: нет, не курит, алкоголем не злоупотребляет, профессиональная вредность: нет, аллергоанамнез – без особенностей** Состояние средней степени тяжести. Температура тела 36,8<sup>0</sup>С. Кожные покровы влажные, чистые, физиологической окраски. ЧДД 18 в мин. Пульс 80/мин. АД 120/80 мм рт.ст. Вес 75 кг, рост 170 см. Объективно: нос – слизистая оболочка несколько гиперемирована, в носовых ходах –слизистое отделяемое, левый общий носовой ход obturated новообразованием ,бугристым синюшного оттенка. Небольшая болезненность при пальпации передней стенки левой верхнечелюстной пазухи. Рентгенологически – тотальное затемнение левой верхнечелюстной пазухи, медиальная её стенка разрушена. Ротоглотка: слизистая розовая. Язык не обложен, симметричный. Мягкое небо симметрично, подвижно при фонации. Миндалины без

патологического содержимого. Задняя стенка ротоглотки без особенностей. Гортань: Конфигурация шеи не изменена. Скелет гортани подвижен, не изменен. Пальпация шеи и скелета гортани – безболезненные. Слизистая оболочка розовая. Надгортанник в форме лепестка, подвижен при фонации и дыхании. Голосовые складки физиологической окраски, подвижные, смыкаются полностью. Уши: без особенностей.

- 1) Опишите характер изменений по данным КТ обследования.



- 2) Сформулируйте и обоснуйте предварительный диагноз.  
 3) Перечислите направления дифференциально-диагностического поиска.  
 4) Назовите возможные осложнения инвертированной папилломы.  
 5) Определите лечебную тактику для данного пациента.

**29. В приемное отделение доставлен пациент 25 лет. Жалобы на гноетечение из левого уха, боль в заушной области, головную боль, повышение температуры тела до 39.7 градусов. с ознобами. Со слов пациента, страдает хроническим отитом с детства. Обострения несколько раз в год, по поводу которых лечится консервативно в поликлинике с временным улучшением. В период настоящего обострения гноетечение из уха 4 недели. Лечился самостоятельно каплями в ухо. В течение 2- 3 дней резко повысилась температура тела до 39.8 градусов с ознобами. Аллергологический анамнез спокойный, злоупотребляет алкоголем. Состояние тяжелое. Температура тела 39.5<sup>0</sup>С. Кожные покровы влажные с сероватым оттенком. ЧДД 22 в мин. Пульс 102/мин. АД 110/80 мм рт.ст. Вес 80 кг, рост 183 см. Сознание ясное. Менингеальные симптомы не определяются. Болезненность по задней поверхности сосцевидного отростка. Нос: носовая перегородка по средней линии, патологических выделений в носовых ходах нет. Носоглотка – слизистая розовая, небольшое количество слизистого отделяемого. Ротоглотка: слизистая розовая. Язык обложен, симметричный. Мягкое небо симметрично, подвижно при фонации. Миндалины без патологического содержимого. Гортань: Конфигурация шеи не изменена. Скелет гортани подвижен, не изменен. Пальпация шеи и скелета гортани – безболезненные. Слизистая оболочка розовая. Надгортанник в форме лепестка, подвижен при фонации и дыхании. Голосовые складки белесые, подвижны. Уши: левое ухо – в слуховом проходе гной с гнилостным запахом, перфорация в ненатянутой части, кариес латеральной стенки аттика, холестеатома, слух шр=3 м.**

- 1) Какие метод исследования показан больному для подтверждения основного диагноза и уточнения характера осложнений и какие исследования крови необходимо провести для подтверждения сепсиса?  
 2) Какой диагноз можно поставить данному больному на основании данных анамнеза и инструментальных методов исследования? (данные КТ: Снижение пневматизации

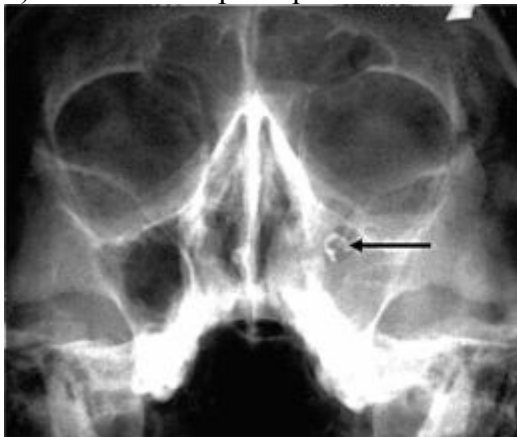

левого сосцевидного отростка, эпитимпанум и антрум заполнены мягкотканым образованием, слуховые косточки не прослеживаются, определяется деструкция кости в области сигмовидного синуса).

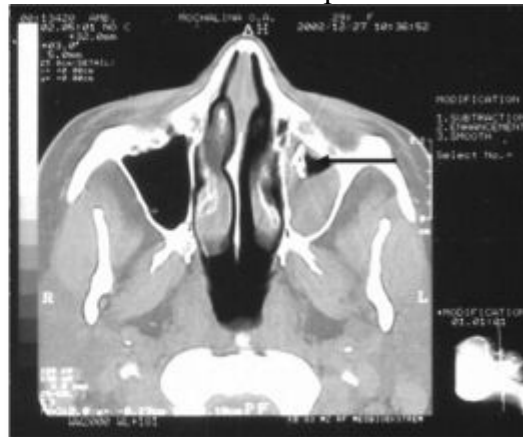- 3) Обоснуйте объем оперативного лечения в данном случае.
- 4) Как остановить кровотечение из сигмовидного синуса после извлечения тромба?
- 5) Какова тактика в отношении септического тромба в синусе?

**30.В приемное отделение бригадой «Скорой помощи» доставлен больной 28 лет. Предъявляет жалобы на боль в проекции левой верхнечелюстной пазухи, наличие гнойно-сукровичных выделений с неприятным запахом из левой ½ носа, припухлость левой щеки** Заболел остро, три дня назад, после экстракции 26 зуба. Хронические заболевания: нет, курит, алкоголем не злоупотребляет, профессиональная вредность: нет, аллергоанамнез – без особенностей Состояние средней степени тяжести. Температура тела 37,8<sup>0</sup>С. Кожные покровы розовые, влажные, чистые. ЧДД 22 в мин. Пульс 92/мин. АД 130/80 мм рт ст. Вес 77 кг, рост 172 см. Носоглотка: преддверие носа справа и слева свободно, на коже его имеются волосы. При передней риноскопии: слизистая оболочка полости носа гиперемированная, гладкая, умеренно влажная, отечная, раковины увеличены. Носовая перегородка незначительно искривлена, выявляется скопление гнойно-сукровичных выделений с неприятным запахом из левой половины носа. Обоняние не затруднено. На МСКТ ППН – инородное тело, уровень жидкости в проекции левой верхнечелюстной пазухи. Ротоглотка: слизистая розовая, влажная. Язык обложен, симметричный. Мягкое небо симметрично, подвижно при фонации. Миндалины без патологического содержимого. Задняя стенка ротоглотки без особенностей. в лунке удалённого 26 зуба – гнойно-сукровичное отделяемое. Отмечается припухлость левой щеки. Гортань: Конфигурация шеи не изменена. Скелет гортани подвижен, не изменен. Пальпация шеи и скелета гортани – безболезненные. Слизистая оболочка розовая. Надгортанник в форме лепестка, подвижен при фонации и дыхании. Голосовые складки белесые, подвижны. Уши: без особенностей.

- 1) Опишите характер патологических изменений в области верхнечелюстных пазух



а



б

- 2) Назовите предрасполагающие факторы развития одонтогенного верхнечелюстного синусита. Какие зубы наиболее часто являются причиной одонтогенного верхнечелюстного синусита?
- 3) Перечислите наиболее частых возбудителей одонтогенного верхнечелюстного синусита.

4) Каковы цели лечения острого синусита? Определите лечебную тактику в данном случае.

5) Опишите анатомию верхнечелюстной пазухи.

**31. Призывник К., 17 лет, осмотрен врачом-оториноларингологом медицинской комиссии. При уточнении жалоб отмечено снижение слуха на правое ухо, изредка гнойные выделения из него с неприятным запахом. Из анамнеза установлено, что болеет с детства. Периодически лечится каплями в ухо под наблюдением фельдшера сельского ФАП. При осмотре заушная область не изменена, пальпация сосцевидного отростка и ушной раковины правого уха безболезненная. При отоскопии в костном отделе слухового прохода определяется скудное гнойное отделяемое, барабанная перепонка мутная, утолщена, отмечается гиперемия в верхних отделах и по ходу рукоятки молоточка. В задне-верхнем квадранте барабанной перепонки на границе натянутой и расслабленной части имеется краевая перфорация около 5 мм в диаметре, в просвете которой видны беловатые творожистые массы. Слух - ШР - 0,5м, слева - 6 м.**

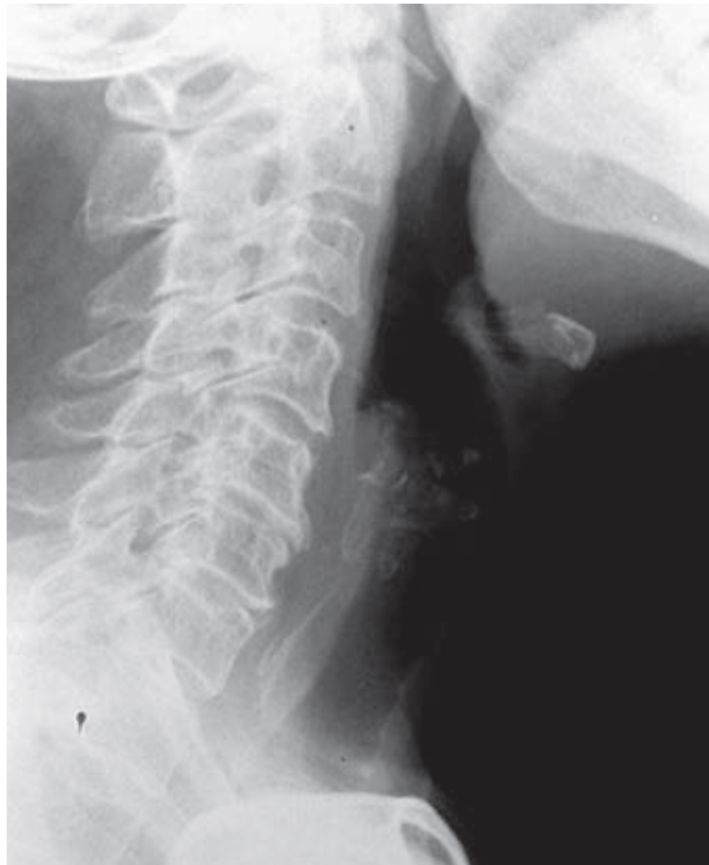1). Поставьте диагноз

2) Какие диагностические мероприятия показаны данному пациенту

3) Что относится к объективным методам исследования слуха

4). Укажите возможные осложнения данного заболевания.

32.



**Пожилая женщина обратилась с жалобами на дисфагию после того как подавилась во время приема пищи.**

1) Как называется представленное выше исследование?

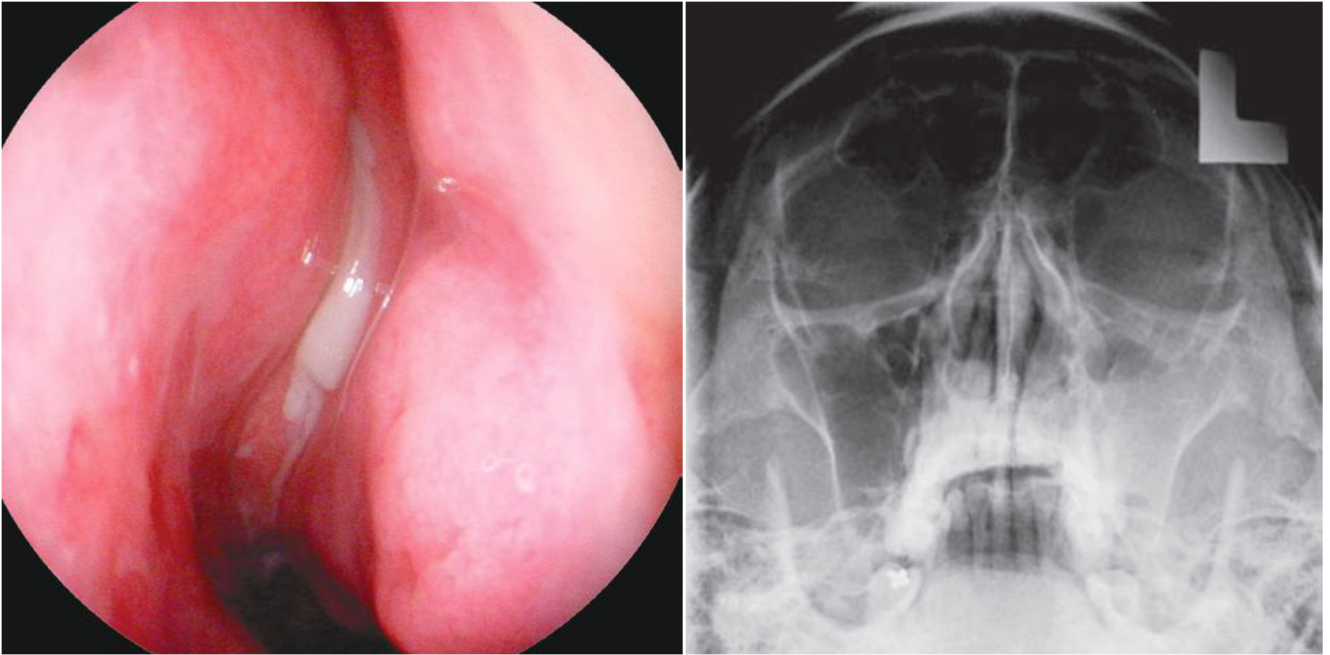
2) Опишите данные рентгенографии.

3) Ваш диагноз? Какова лечебная тактика в данном случае?

4) Назовите рентгенологические признаки инородного тела пищевода.

5) какие возможны осложнения данной патологии

33.



**Пациент предъявляет жалобы на плохое самочувствие, повышение температуры тела до 37,8 С, боль в области левой щеки. Считает себя больным 3 дня.**

- 1) Прокомментируйте данные эндориноскопии и данные рентгенографии.
- 2) Опишите возможные причины данной патологии.
- 3) Ваш предположительный диагноз и лечебная тактика?
- 4) какие возможны осложнения данной патологии?
- 5) опишите технику выполнения пункции верхнечелюстной пазухи

**34. Больной Б., 19 лет, обратился к врачу-оториноларингологу. Пациент жалуется на пульсирующую боль в левом ухе, головную боль, гнойные выделения из уха, снижение слуха, плохое самочувствие, недомогание. Со слов пациента ухо болит около полутора недель, до настоящего времени за медицинской помощью не обращался. Сутки назад появилась боль и припухлость в левой заушной области. Температура тела в пределах 37,5 - 38°С. При осмотре ушная раковина левого уха оттопырена кпереди, отмечается болезненность при пальпации и выраженная инфильтрация тканей заушной области. В слуховом проходе обильное слизисто-гнойное отделяемое, определяется гиперемия и «нависание» задне-верхней стенки наружного слухового прохода в костном отделе. Барабанная перепонка гиперемирована, видна точечная перфорация в задне-нижнем квадранте и пульсирующий рефлекс отделяемого из барабанной полости.**

- 1). Поставьте диагноз.
- 2). Какие дополнительные диагностические мероприятия необходимы данному пациенту?
- 3). Определите тактику лечение данного больного.
- 4) Какие осложнения возможны при данной патологии
- 5) Опишите возможные пути распространения инфекции из среднего уха

**35. Больной С., 20 лет, обратился к врачу-оториноларингологу с жалобами на боль в правом ухе, снижение слуха, гнойные выделения из уха. Болеет 4-ый день, заболевание связывает с переохлаждением. Со слов пациента к третьему дню боль в ухе стала наиболее интенсивной, затем боль уменьшилась и появились гнойные выделения из уха. Лечился самостоятельно (закапывал камфарное масло в ухо). Общее состояние удовлетворительное, температура тела 37,5°С. Кожа заушной области справа не изменена, при пальпации заушной области болезненности не определяется. При отоскопии правого уха - в наружном слуховом проходе обильное гнойное отделяемое,**

**барабанная перепонка гиперемирована, инфильтрирована, опознавательные пункты не выражены. Слух слева в пределах нормы, справа – ШР=4 м, РР=6 м**

1). Поставьте диагноз

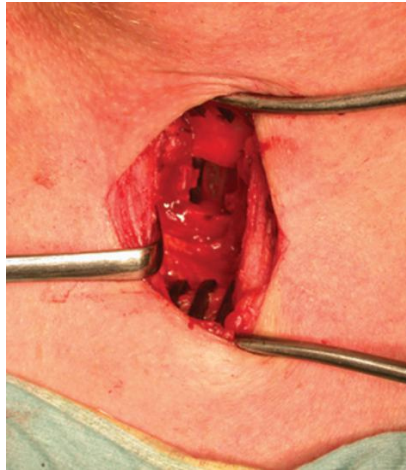
2). С какими заболеваниями необходимо произвести дифференциальную диагностику?

3) Какие диагностические мероприятия должны быть выполнены для этого?

4) Что относится к субъективным методам исследования слуха?

5) Определите лечебную тактику для данной стадии заболевания.

**36**



1) Какое оперативное вмешательство было выполнено?

2) Перечислите показания для данного вмешательства

3) Опишите технику выполнения

4) Какие осложнения могут возникнуть после данного оперативно вмешательства?

5) Дайте характеристику 3 стадии стеноза гортани

**37. Больная Е., 29 лет, обратилась к врачу-оториноларингологу с жалобами на снижение слуха на левое ухо, чувство заложенности, ощущение переливания жидкости при изменении положения головы. Заболела 1,5 недели назад после перенесенной ОРВИ. Температура тела нормальная. При осмотре левого уха заушная область не изменена, при пальпации ушной раковины и заушной области болезненности не определяется. При отоскопии наружный слуховой проход свободен, барабанная перепонка серого цвета, мутная, несколько выпячена, опознавательные пункты не выражены. При отомикроскопии определяется уровень жидкости в барабанной полости. Слух - ШР справа 6 м, слева - 1м.**

1). Поставьте предварительный диагноз

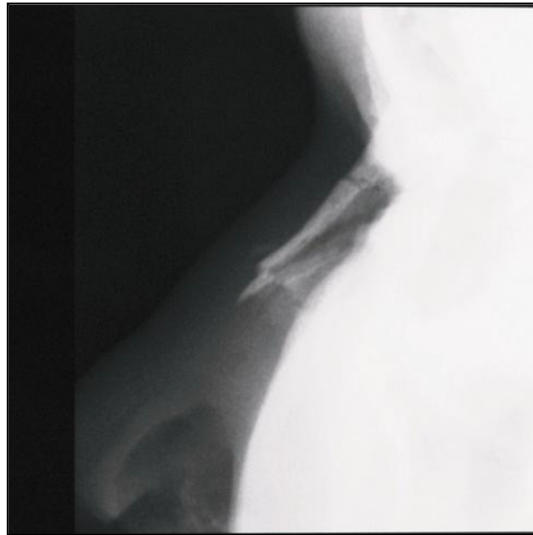
2). Какое дополнительное обследование необходимо для уточнения диагноза?

3). Какой тип нарушения слуха характерен для данной патологии? Опишите характерную для данной патологии аудиограмму, тимпанограмму

4). Определите лечебную тактику данной больной?

5) Назовите возможные осложнения данной патологии

**38.**



**Мужчина 48 лет упал с велосипеда, стукнувшись носом о дорожку. Обратился в приемный покой дежурной больницы через 4 часа после травмы. Со слов пациента сразу после травмы было носовое кровотечение, остановилось самостоятельно. При осмотре отмечается выраженный отек в области спинки носа.**

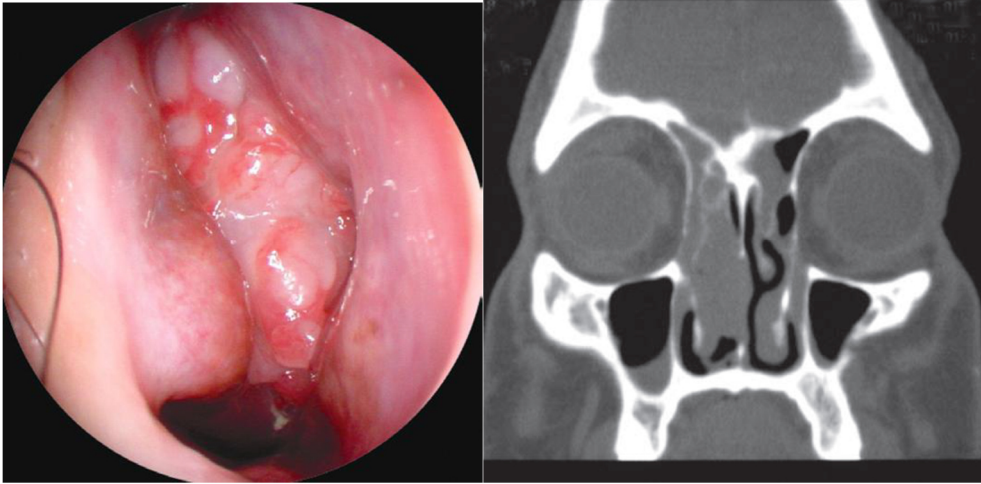
- 1) Опишите данные рентгенографии.
- 2) Поставьте диагноз
- 3) Определите лечебную тактику
- 4) Какие еще повреждения не должны быть пропущены?

**39. Больной С, 46 лет, обратился к врачу-неврологу с жалобами на головокружение (с ощущением вращения предметов влево), тошноту, выраженную слабость, неуверенность и шаткость походки. При резком изменении положения головы головокружение усиливается, появляется рвота. Указанные симптомы появились накануне вечером. Из анамнеза установлено, что в течение 10 лет периодически отмечается гноетечение из правого уха, снижен слух. При осмотре состояние больного средней тяжести, температура тела 37,8° С, кожные покровы бледные, пульс 86 с мин, артериальное давление 120/70 мм рт. ст. Выявляется мелкокоразмашистый нистагм вправо. В позе Ромберга больной неустойчив, отмечается отклонение туловища и падение влево. В слуховом проходе правого уха наблюдается гнойное отделяемое, при надавливании на козелок появляется рвота, нистагм. Слух - ШР справа- 0,5 м, слева - 6 м.**

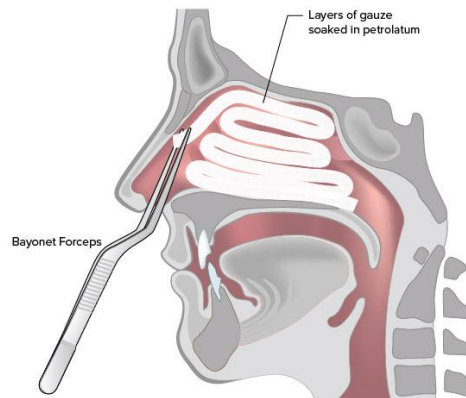
- 1). Поставьте диагноз
- 2). Определите лечебную тактику данного больного?
- 3) Поясните, что такое фистульный симптом и как он определяется.
- 4) Как определяется направление нистагма? В какую сторону будет направлен нистагм у данного больного?
- 5) Проведите дифференциальный диагноз

**40. Пациент жалуется на периодические носовые кровотечения и заложенность правой половины носа.**

- 1) Опишите данные риноскопии и компьютерной томографии, представленные на изображениях ниже
- 2) Каков предположительный диагноз?
- 3) Какие диагностические мероприятия показаны в данном случае?
- 4) С какими заболеваниями должна быть проведена дифференциальная диагностика?



41.



- 1) Какая манипуляция изображена на рисунке?
- 2) Назовите показания к данной манипуляции и опишите технику выполнения.
- 3) Какие причины носовых кровотечений вы знаете?
- 4) Расскажите о других методах остановки остановки носовых кровотечений

**42. Больной С, 46 лет, обратился к врачу-неврологу с жалобами на головокружение (с ощущением вращения предметов влево), тошноту, выраженную слабость, неуверенность и шаткость походки. При резком изменении положения головы головокружение усиливается, появляется рвота. Указанные симптомы появились накануне вечером. Из анамнеза установлено, что в течение 10 лет периодически отмечается гноетечение из правого уха, снижен слух. При осмотре состояние больного средней тяжести, температура тела 37,8° С, кожные покровы бледные, пульс 86 с мин, артериальное давление 120/70 мм рт. ст. Выявляется мелкоамблиопический нистагм вправо. В позе Ромберга больной неустойчив, отмечается отклонение туловища и падение влево. В слуховом проходе правого уха наблюдается гнойное отделяемое, при надавливании на козелок появляется рвота, нистагм. Слух - ШР справа- 0,5 м, слева - 6 м.**

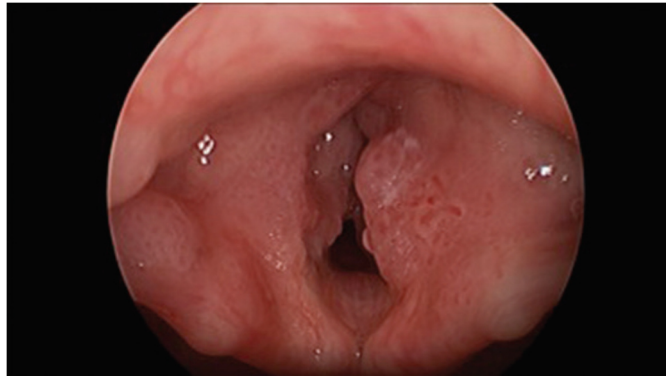
- 1). Поставьте диагноз
- 2). Определите лечебную тактику данного больного?
- 3) Поясните, что такое фистульный симптом и как он определяется.
- 4) Как определяется направление нистагма? В какую сторону будет направлен нистагм у данного больного

**43. Ребенка М., 7 лет, мать привела в выходной день к дежурному терапевту поликлиники с жалобами на боль в правом ухе, головную боль, понижение слуха, недомогание. Со слов матери заболел после переохлаждения, сначала появился насморк, к вечеру того же дня появился дискомфорт в ухе. На момент обращения мальчик болен второй день, капризничает, плохо ест, ночью не спал из-за сильных**

болей в ухе. На момент осмотра сохраняется сильная боль в ухе. Раньше ухо не болело, слышал хорошо. Температура тела утром 38°C. При осмотре заушная область не изменена, при надавливании на козелок правой ушной раковины отмечается умеренная болезненность,

- 1). Поставьте предварительный диагноз
- 2). Определите лечебную тактику дежурного врача?
- 3). Какое лечение должен назначить оториноларинголог данному пациенту?
- 4) Куда латерализуется звук в первом периоде острого среднего отита? Назовите и опишите камертональный тест, с помощью которого это можно определить.

44.



12-летняя девочка жалуется на выраженную охриплость и затруднение дыхания. Перед Вами ларингоскопическая картина.

- 1) Опишите ларингоскопическую картину.
- 2) Ваш предположительный диагноз?
- 3) Какова этиология этого заболевания?
- 4) Какие варианты лечения данной патологии применяются и каковы их преимущества и недостатки?

45. Больной 22 года, жалобы на боль в горле, субфебрильную температуру тела, общую слабость, утомляемость, плохой сон, боли в суставах и сердце. Лечился консервативно по месту жительства. При осмотре: язык обложен белесоватым налетом, миндалины атрофичны, спаяны с дужками, в лакунах гнойные пробки, увеличены зачелюстные и подчелюстные л/у. На ЭКГ – нарушение межжелудочковой проводимости.

- 1) Поставьте предварительный диагноз?
- 2) Какова тактика лечения данного больного?
- 3) Приведите классификацию данного заболевания
- 4) Опишите показания к консервативному и хирургическому лечению данного заболевания, противопоказания к хирургическому лечению
- 5) Опишите технику тонзиллэктомии

46. Больной И., 19 лет, спортсмен, обратился к врачу-оториноларингологу с жалобами на болезненность и припухлость правой ушной раковины, которые появились сразу после соревнований по борьбе и нарастали в течение суток. Состояние больного удовлетворительное, температура тела нормальная. При осмотре: правая ушная раковина деформирована за счет припухлости в области ладьевидной ямки. При пальпации определяется флюктуация, умеренная болезненность, локальная гипертермия. Кожа в данной области сине-багрового цвета. При отоскопии барабанные перепонки серого цвета, целые. Слух в пределах нормы.

- 1). Поставьте диагноз.
- 2). Опишите тактику лечения данного заболевания.
- 3) Какие возможны исходы данного заболевания
- 4) Какое осложнение можно ожидать при неверной тактике?

**47. Больной находится на амбулаторном лечении у терапевта по месту жительства по поводу ангины. Несмотря на противовоспалительное лечение состояние прогрессивно ухудшается. Больной высоко лихорадит, жалуется на слабость, головную боль, потливость, плохой сон и аппетит. Кожные покровы бледные, умеренно увеличены печень, селезенка и подчелюстные л/у. При фарингоскопии – картина катаральной ангины с незначительным отеком слизистой оболочки. В анализе крови: лейкоцитоз с преобладанием миелобластов, лимфобластов, эритроцитопения, гипогемоглобинемия, умеренное увеличение СОЭ.**

- 1) Поставьте предварительный диагноз?
- 2) Какое дообследование необходимо для уточнения диагноза?
- 3) Приведите классификацию тонзиллитов.
- 4) Опишите анатомию небных миндалин

**48. Больной П., 27 лет, обратился к врачу-оториноларингологу с жалобами на сильную боль в горле с правой стороны при глотании и в покое, а также боль в правой подчелюстной области, невозможность широко открыть рот, попадание при глотании жидкой пищи в нос. Выражена общая слабость, недомогание. Температура тела 38,7°C. Болен 6 день, ранее лечился у участкового врача по поводу ангины. Ухудшение наступило вечером предыдущего дня. При фарингоскопии, которая затруднена из-за тризма жевательной мускулатуры, отмечается: правая миндалина гиперемирована, инфильтрирована и вместе с передней дужкой оттеснена к средней линии глотки, в лакунах жидкий гной. Правая половина мягкого неба гиперемирована и инфильтрирована.**

- 1). Поставьте диагноз.
- 2). Опишите тактику лечения данного больного?
- 3) Опишите подробно методику хирургического лечения данной патологии.
- 4) Расскажите о возможных осложнениях
- 5) Какие особенности небных миндалин обуславливают развитие данной патологии?

**49. Больной К., 50 лет, обратился к врачу-оториноларингологу с жалобами на ощущение заложенности левого уха после мытья в бане. Уши ранее не болели, слух был хороший. Состояние больного удовлетворительное, температура тела нормальная. При осмотре область сосцевидного отростка не изменена, при пальпации безболезненна. При отоскопии слуховой проход в области перешейка obturated тёмно-коричневой массой. Слух: шепотная речь слева - 1 м, справа - 6 м. При попытке врача удалить эту массу крючком появилось кровотечение.**

- 1). Поставьте диагноз
- 2). Ваша лечебная тактика?
- 3) Опишите все возможные симптомы данного заболевания и возможные варианты лечения.
- 4) опишите анатомию наружного слухового прохода
- 5) назовите функции наружного слухового прохода и функции серы

**50. Что такое заглоточный абсцесс? Какие особенности строения заглоточного пространства определяют клиническое течение заглоточного абсцесса? Каким путем инфекция может попасть в это пространство? Почему абсцессы в заглоточном пространстве встречаются чаще у детей раннего возраста?**

## **5. Содержание оценочных средств промежуточной аттестации**

Промежуточная аттестация проводится в виде экзамена



5.1 Перечень контрольных заданий и иных материалов, необходимых для оценки знаний, умений, навыков и опыта деятельности: тестовые задания, вопросы для собеседования и реферат.

5.1.1 Перечень тестовых заданий:

<b>Тестовые задания</b>	<b>Код компетенции, (согласно РПД)</b>
<p>Раздел 1. Анатомия и физиология ЛОР-органов, методы исследования в оториноларингологии</p> <p>Раздел 2. Воспалительные заболевания уха</p> <p>Раздел 3. Воспалительные заболевания глотки и гортани</p> <p>Раздел 4. Воспалительные заболевания носа и околоносовых пазух</p> <p>Раздел 5. Опухоли ЛОР-органов</p> <p>Раздел 6. Травмы, инородные тела ЛОР-органов</p> <p>Раздел 7. Аудиология и сурдология</p> <p>Раздел 8. Отоневрология</p> <p>Раздел 9. Детская оториноларингология</p>	
<p>1. ВЕРХНЯЯ СТЕНКА ПОЛОСТИ НОСА ОБРАЗОВАНА:  средними и задними клетками решетчатой кости  ситовидной пластинкой решетчатой кости  нижней стенкой лобной пазухи  отростками решётчатой кости</p> <p>2. БОКОВЫЕ ПОВЕРХНОСТИ НОСА, СОЕДИНЯЯСЬ ПО СРЕДНЕЙ ЛИНИИ, ОБРАЗУЮТ:  спинку носа  кончик носа  носовые отверстия  корень носа</p> <p>3. ДВЕ НИЖНИЕ ТРЕТИ ПОЛОСТИ НОСА ВЫСТИЛАЕТ ЭПИТЕЛИЙ:  обонятельный  многорядный цилиндрический мерцательный  многослойный плоский неороговевающий  кубический</p> <p>4. ДНО НОСОВОЙ ПОЛОСТИ ОБРАЗОВАНО:  лобным отростком верхней челюсти  сошником  вертикальной пластинкой небной кости  горизонтальной пластинкой небной кости, небным отростком верхней челюсти</p> <p>5. НОСОВАЯ ПЕРЕГОРОДКА В ПЕРЕДНЕМ ОТДЕЛЕ ПРЕДСТАВЛЕНА:  четырёхугольным хрящом  носовым гребнем небного отростка верхней челюсти  носовым гребнем небного отростка верхней челюсти  сошником</p> <p>6. НОСОВАЯ ПЕРЕГОРОДКА В ЗАДНИХ ОТДЕЛАХ ОБРАЗОВАНА:  четырёхугольным хрящом  небным отростком верхней челюсти  вертикальной пластинкой небной кости</p>	<p>УК-1,  УК-2,  УК-3,  УК-4,  УК-5,  ОПК-1,  ОПК-2,  ОПК-3,  ОПК-4,  ОПК-5,  ОПК-6,  ОПК-7,  ОПК-8,  ОПК-9,  ОПК-10,  ПК-1,  ПК-2,  ПК-3,  ПК-4,  ПК-5,  ПК-6,  ПК-7.</p>

<p>перпендикулярной пластинкой решетчатой кости, сошником</p> <p>7. ПРИ ПРОХОЖДЕНИИ ВДЫХАЕМОГО ВОЗДУХА ЧЕРЕЗ ПОЛОСТЬ НОСА ПРОИСХОДИТ:</p> <p>очищение, согревание  очищение, увлажнение, обеззараживание  очищение, согревание, обеззараживание, увлажнение  увлажнение, согревание</p> <p>8. ОЛЬФАКТOMETРИЯ ИСПОЛЬЗУЕТСЯ ДЛЯ ОЦЕНКИ:</p> <p>резонаторной функции  защитной функции  дыхательной функции  обонятельной функции</p> <p>9. СТРУЯ ВДЫХАЕМОГО ВОЗДУХА ПРИ СПОКОЙНОМ ДЫХАНИИ В ПОЛОСТИ НОСА ПРОХОДИТ:</p> <p>по прямой, преимущественно через нижний носовой ход  по прямой, преимущественно через общий носовой ход  дугообразно, преимущественно через средний и верхний носовые ходы  дугообразно, через верхний носовой ход</p> <p>10. ОТКРЫТАЯ ГНУСАВОСТЬ ВОЗНИКАЕТ ПРИ:</p> <p>парезах и параличах мягкого неба, расщелинах мягкого и твердого неба  гипертрофическом рините, искривлении носовой перегородки,  гематоме и абсцессе носовой перегородки, инородных телах, опухолях  полости носа аденоидах, новообразованиях носоглотки, заращениях  носовых ходов  опухолях глотки  новообразованиях глотки, при некоторых инфекционных заболеваниях  глотки (дифтерия)</p> <p>11. ДЛИТЕЛЬНОЕ НАРУШЕНИЕ НОСОВОГО ДЫХАНИЯ У ДЕТЕЙ ВЕДЕТ:</p> <p>к задержке интеллектуального и физического развития, неправильному  развитию лицевого скелета, прикуса, к тугоухости и частым  воспалительным процессам в верхних и нижних дыхательных путях  к нарушению слуховой и вестибулярной функций  к носовым кровотечениям, частым простудным заболеваниям ВДП,  нарушению слуховой функций  к открытой гнусавости, нарушению сна</p> <p>12. ДЛИТЕЛЬНОЕ НАРУШЕНИЕ НОСОВОГО ДЫХАНИЯ У ВЗРОСЛЫХ МОЖЕТ ПРИВЕСТИ:</p> <p>к частым ангинам  к патологическим состояниям сердечно-сосудистой системы,  желудочно-кишечного тракта, к нарушению венозного оттока из  полости черепа  к частым воспалительным процессам в нижележащих отделах  дыхательных путей  к возникновению заболеваний уха</p> <p>13. НИЖНЯЯ СТЕНКА ПОЛОСТИ НОСА ВКЛЮЧАЕТ СЛЕДУЮЩИЕ АНАТОМИЧЕСКИЕ ОБРАЗОВАНИЯ:</p> <p>небный отросток верхней челюсти, горизонтальную пластинку небной  кости  четырёхугольный хрящ  сошник  перпендикулярную пластинку решетчатой кости</p>	
---	--

<p>14. СРЕДНЯЯ И ВЕРХНЯЯ НОСОВЫЕ РАКОВИНЫ ПРЕДСТАВЛЯЮТ СОБОЙ: самостоятельные кости отростки верхней челюсти отростки решетчатой кости отростки небной кости</p> <p>15. ВЕНОЗНАЯ КРОВЬ ИЗ ПОЛОСТИ НОСА И ОКОЛОНОСОВЫХ ПАЗУХ ОТТЕКАЕТ: в наружную яремную вену в переднюю лицевую вену, в угловую вену, в глоточное и крыловидное сплетения в заглоточное пространство в вены гортаноглотки</p> <p>16. ЛИМФОТОК ИЗ ПОЛОСТИ НОСА ОСУЩЕСТВЛЯЕТСЯ: в подчелюстные, глубокие шейные и заглоточные лимфоузлы, в подпаутинное пространство головного мозга в лимфатическую систему глотки в подчелюстные лимфоузлы в заглоточное и подпаутинное пространство</p> <p>17. ЛИМФАТИЧЕСКИЕ СОСУДЫ НОСА СООБЩАЮТСЯ СО СЛЕДУЮЩИМИ ПРОСТРАНСТВАМИ: подпаутинным субдуральным эпидуральным субдуральным и подпаутинным</p> <p>18. РЕСНИЧКИ ЭПИТЕЛИЯ СЛИЗИСТОЙ ПОЛОСТИ НОСА МЕРЦАЮТ: к хоанам к преддверию носа хаотично, без определенного направления в сторону верхней стенки полости носа</p> <p>19. КОРКОВЫЙ КОНЕЦ ОБОНЯТЕЛЬНОГО АНАЛИЗАТОРА ЛОКАЛИЗУЕТСЯ: в лобной доле в теменной доле в височной доле в мозжечке</p> <p>20. ЗАКРЫТАЯ ГНУСАВОСТЬ ВОЗНИКАЕТ ПРИ: расщелинах мягкого и твердого неба при заболеваниях носа и носоглотки, приводящих к выключению или резкому затруднению носового дыхания парезах и параличах мягкого неба при заболеваниях ротоглотки</p> <p>21. ВЕРХНЮЮ ТРЕТЬ ПОЛОСТИ НОСА В ОСНОВНОМ ВЫСТИЛАЕТ ЭПИТЕЛИЙ: многослойный плоский обонятельный мерцательный цилиндрический многослойный плоский ороговевающий</p> <p>22. ОБОНЯТЕЛЬНЫЕ НИТИ В ПЕРЕДНЮЮ ЧЕРЕПНУЮ ЯМКУ ПРОХОДЯТ ЧЕРЕЗ: верхний носовой ход</p>	
--	--

основную кость

верхнюю носовую раковину

отверстия в lamina cribrosa

**23. ФИЗИОЛОГИЧЕСКАЯ РОЛЬ ОКОЛОНОСОВЫХ ПАЗУХ:**

обонятельная функция, дыхательная функция

являются резонаторами, облегчают вес черепа

увлажняют и согревают вдыхаемый воздух

защитная функция

**24. В ВЕРХНИЙ НОСОВОЙ ХОД ОТКРЫВАЮТСЯ:**

отверстия задних клеток решетчатого лабиринта и клиновидной пазухи

отверстия всех клеток решетчатого лабиринта

отверстия задних клеток решетчатого лабиринта и канал, идущий из лобной пазухи

отверстия верхнечелюстных пазух

**25. В СРЕДНИЙ НОСОВОЙ ХОД ОТКРЫВАЮТСЯ:**

верхнечелюстная, лобная пазухи, передние и средние клетки

решетчатого лабиринта

задние клетки решетчатого лабиринта, клиновидная пазуха

носослезный канал

хоаны

**26. КИССЕЛЬБАХОВО СПЛЕТЕНИЕ РАСПОЛОЖЕНО НА: {**

передней трети перегородки носа

нижней носовой раковине

задней стенке глотки

мягком небе

**27. МЕСТНЫЕ ЗАЩИТНЫЕ МЕХАНИЗМЫ НОСА ВКЛЮЧАЮТ:**

секреторный иммуноглобулин А

химотрипсин, иммуноглобулины

реснички мерцательного эпителия; слизистое отделяемое; лизоцим;

интерферон

слизь полости носа, лизоцим

**28. В НИЖНИЙ НОСОВОЙ ХОД ОТКРЫВАЕТСЯ:**

клетки решетчатой кости

слезоносовой канал

передние клетки решетчатой кости

канал лобной пазухи

**29. В СОСТАВ МЕДИАЛЬНОЙ СТЕНКИ ПОЛОСТИ НОСА (ПЕРЕГОРОДКА НОСА) ВХОДЯТ:**

перпендикулярная пластинка решетчатой кости, сошник, четырехугольный хрящ, кожа

перпендикулярная пластинка решетчатой кости, сошник, четырехугольный хрящ, кожа, носовая кость

~перпендикулярная пластинка решетчатой кости, сошник, четырехугольный хрящ, кожа, носовая кость

перпендикулярная пластинка решетчатой кости, сошник, носовой гребень

верхней челюсти, носовая ость лобной кости, клиновидный гребень, носовой

гребень небной кости, четырехугольный хрящ и кожа

**30. В СОБСТВЕННОМ СЛОЕ СЛИЗИСТОЙ ОБОЛОЧКИ НИЖНИХ НОСОВЫХ РАКОВИН РАСПОЛАГАЮТСЯ:**

сосудистые смешанные скопления

артериальные капиллярные образования

артериально- венозные сплетения

пещеристые венозные сплетения

**31. СЛИЗИСТАЯ ОБОЛОЧКА ДЫХАТЕЛЬНОЙ ЗОНЫ ПОЛОСТИ НОСА ПРЕДСТАВЛЕНА:**

клетками кубического мерцательного эпителия и базальными клетками  
клетками цилиндрического мерцательного эпителия, малым числом  
бокаловидных клеток и базальными клетками  
клетками цилиндрического мерцательного эпителия, большим числом  
бокаловидных клеток, обонятельными и базальными клетками  
клетками цилиндрического мерцательного эпителия, большим числом  
бокаловидных клеток и базальными клетками

**32. НИЖНЯЯ НОСОВАЯ РАКОВИНА ПРЕДСТАВЛЯЕТ СОБОЙ:**

самостоятельную кость  
отросток небной кости  
отросток решетчатой кости  
отросток верхней челюсти

**33. КАКИМИ АРТЕРИЯМИ ОБЕСПЕЧИВАЕТСЯ КРОВОСНАБЖЕНИЕ НОСОВОЙ ПОЛОСТИ:**

только конечными ветвями внутренней сонной артерии  
только конечными ветвями наружной сонной артерии  
конечными ветвями наружной и внутренней сонных артерий  
конечными ветвями позвоночных артерий

**34. ФОРМИРОВАНИЕ ВЕРХНЕЧЕЛЮСТНЫХ ПАЗУХ ЗАКАНЧИВАЕТСЯ В ВОЗРАСТЕ:**

20-25 лет  
8-14 лет  
3-5 лет  
30-35 лет

**35. FOSSA CANINA – ЭТО:**

место вскрытия лобной пазухи  
истонченная площадка на лицевой стенке верхнечелюстной пазухи  
точка выхода первой ветви тройничного нерва  
место пункции верхнечелюстной пазухи

**36. ВЕРХНЯЯ СТЕНКА КЛИНОВИДНОЙ ПАЗУХИ ГРАНИЧИТ С:**

средней черепной ямкой  
передней черепной ямкой  
средней и задней черепными ямками  
задней черепной ямкой

**37. С ВЕРХНЕЧЕЛЮСТНОЙ ПАЗУХОЙ ЧАЩЕ КОНТАКТИРУЮТ КОРНИ ЗУБОВ:**

клыков, премоляров, передних моляров  
резцов, клыков, премоляров  
резцов, клыков  
клыков, премоляров

**38. ОТ ГЛАЗНИЦЫ РЕШЕТЧАТЫЙ ЛАБИРИНТ ОТДЕЛЯЕТСЯ:**

глазничной пластинкой  
верхней стенкой полости носа  
бумажной пластинкой  
нижней стенкой глазницы

**39. НА ВЕРХНЕЙ СТЕНКЕ КЛИНОВИДНОЙ ПАЗУХИ РАСПОЛАГАЕТСЯ:**

пещеристый синус

гипофиз

внутренняя сонная артерия

chiasma opticum

**40. ПЕЩЕРИСТЫЙ СИНУС РАСПОЛАГАЕТСЯ:**

в средней черепной ямке по бокам от турецкого седла

в месте прикрепления мозжечкового намета

в поперечной борозде затылочной кости

в задней черепной ямке, возле турецкого седла

**41. САМАЯ ТОНКАЯ СТЕНКА ЛОБНОЙ ПАЗУХИ:**

передняя

задняя

межпазушная перегородка

нижняя

**42. У НАРУЖНОЙ СТЕНКИ КЛИНОВИДНОЙ ПАЗУХИ РАСПОЛОЖЕНЫ:**

гипофиз

пещеристый синус, внутренняя сонная артерия, глазодвигательные нервы, первая ветвь тройничного нерва

клетки решетчатого лабиринта, внутренняя сонная артерия, первая ветвь тройничного нерва

внутренняя сонная артерия, первая ветвь тройничного нерва

**43. РИНОСКОПИЯ—ЭТО ОСМОТР:**

уха

носа

глотки

гортани

**44. НАИБОЛЕЕ ПРИЕМЛЕМЫМ КОМПЛЕКСОМ СПЕЦИАЛЬНЫХ ОБСЛЕДОВАНИЙ НОСА И ОКОЛОНОСОВЫХ ПАЗУХ ЯВЛЯЕТСЯ:**

передняя, средняя и задняя риноскопия, рентгенография околоносовых пазух, компьютерная томография околоносовых пазух, видеоэндоскопия

передняя риноскопия, диафаноскопия, видеоэндоскопия, рентгенография околоносовых пазух

рентгенография околоносовых пазух, передняя и средняя риноскопия, видеоэндоскопия

передняя и средняя риноскопия, компьютерная томография околоносовых пазух

**45. КАКОВА ПОСЛЕДОВАТЕЛЬНОСТЬ ДИАГНОСТИЧЕСКИХ ДЕЙСТВИЙ ПРИ ГНОЙНОМ ГАЙМОРИТЕ?:**

передняя и средняя риноскопия, рентгенография околоносовых пазух, диагностическая пункция, контрастная рентгенография, видеоэндоскопическое исследование

передняя риноскопия, диагностическая пункция, контрастная рентгенография, видеоэндоскопическое исследование

передняя риноскопия, диагностическая пункция, рентгенография околоносовых пазух, видеоэндоскопическое исследование

передняя и средняя риноскопия, компьютерная томография околоносовых пазух

**46. НАРУШЕНИЕ ОБОНЯНИЯ — ЭТО:**

афония

атрезия

аномия

амовроз

**47. ПРИЧИНЫ ВОЗНИКНОВЕНИЯ ФУРУНКУЛА НОСА:**

воспаление волосяного фолликула, сахарный диабет  
сахарный диабет, гематогенный занос инфекции  
хронический тонзиллит, гематогенный занос инфекции  
травматизация преддверия носа

**48. НАИБОЛЕЕ ТЯЖЁЛОЕ ОСЛОЖНЕНИЕ, ВОЗНИКАЮЩЕЕ ПРИ ФУРУНКУЛЕ НОСА:**

лимфаденит подбородочной и подчелюстной области  
абсцесс перегородки носа  
периостит верхней челюсти

тромбоз пещеристой пазухи, риногенный сепсис

**49. ПО КАКИМ ИЗ ПЕРЕЧИСЛЕННЫХ ПУТЕЙ ВОЗМОЖНО РАСПРОСТРАНЕНИЕ ИНФЕКЦИИ ПРИ ФУРУНКУЛЕ НОСА В КАВЕРНОЗНЫЙ СИНУС:**

передняя лицевая вена – внутренняя яремная вена  
лицевая вена  
угловая вена – верхне-глазничная вена  
позадичелюстная вена

**50. УКАЖИТЕ ОСНОВНОЙ ЭТИОЛОГИЧЕСКИЙ МЕХАНИЗМ ОБРАЗОВАНИЯ АБСЦЕССА НОСОВОЙ ПЕРЕГОРОДКИ ПРИ ТРАВМАХ НОСА:**

инфицирование мягких тканей передних отделов носовой перегородки  
гематогенный занос инфекции  
инфицирование гематомы носовой перегородки  
лимфогенный занос инфекции

**51. ЧТО ТАКОЕ ОСТРЫЙ РИНИТ?:**

неспецифическое воспаление слизистой оболочки полости носа  
неспецифическое поражение слизистой и подслизистой области носовых ходов  
специфическое воспаление обонятельной и респираторной области носовых ходов и носовых пазух  
неспецифическое раздражение обонятельной и респираторной области полости носа

**52. КАКИЕ ФОРМЫ ХРОНИЧЕСКОГО РИНИТА ВЫ ЗНАЕТЕ?:**

катаральный, атрофический, гипертрофический, вазомоторный  
экссудативный, атрофический, вазомоторный, гипертрофический  
атрофический, гипертрофический, вазомоторный, гнойный  
вазомоторный, экссудативный, гнойный

**53. ЗАБОЛЕВАНИЕ, ПОСТОЯННЫМИ СИМПТОМАМИ КОТОРОГО ЯВЛЯЮТСЯ: ПАРОКСИЗМАЛЬНОЕ ЧИХАНИЕ, ОБИЛЬНОЕ ПРОЗРАЧНОЕ ВОДЯНИСТОЕ ОТДЕЛЯЕМОЕ ИЗ НОСА, ЗАТРУДНЕНИЕ НОСОВОГО ДЫХАНИЯ, ЗУД В ОБЛАСТИ НОСА, НАЗЫВАЕТСЯ:**

острый ринит  
хронический катаральный отит  
хронический гипертрофический ринит  
аллергический ринит

**54. РАЗВИТИЮ ХРОНИЧЕСКОГО АТРОФИЧЕСКОГО РИНИТА БОЛЬШЕ ВСЕГО СПОСОБСТВУЕТ СЛЕДУЮЩАЯ ПРОФЕССИОНАЛЬНАЯ ВРЕДНОСТЬ:**

сырость

пыль

сквозняки

перепады температуры

**55. ХРОНИЧЕСКИЙ ГИПЕРТРОФИЧЕСКИЙ РИНИТ - ЭТО:**

хронический воспалительный процесс слизистой оболочки полости носа, который сопровождается ее гиперплазией, чаще всего в области нижних носовых раковин

доброкачественный неопластический процесс в области носовых раковин

паретическое состояние сосудов носа с увеличением объема носовых раковин

хронический воспалительный процесс слизистой оболочки полости носа с истощением её

**56. ВАЗОМОТОРНАЯ РИНОПАТИЯ – ЭТО:**

хронический васкулит, который локализуется преимущественно в полости носа

склеротические изменения сосудов полости носа

нервно-рефлекторное заболевание с чрезмерной лабильностью

нервного аппарата, регулирующего тонус сосудов полости носа

хроническое воспаление слизистой оболочки полости носа с

гипертрофией нижних носовых раковин

**57. ДЛЯ ДИАГНОСТИКИ ВАЗОМОТОРНОЙ РИНОПАТИИ РЕШАЮЩЕЕ ЗНАЧЕНИЕ ИМЕЮТ СЛЕДУЮЩИЕ ДАННЫЕ:**

риноскопическая картина, характер носового дыхания

характер носового дыхания, положительная адреналовая проба при отсутствии выраженных данных, характерных для аллергической ринопатии

характер носовой слизи, анамнез

наличие эозинофилов в назальной слизи

**58. ПОЛИНОЗ – ЭТО:**

сезонный аллергический ринит

круглогодичный аллергический ринит

нейровегетативная форма вазомоторного ринита

обострение хронического гипертрофического ринита

**59. СИМПТОМАМИ, ХАРАКТЕРНЫМИ ДЛЯ АЛЛЕРГИЧЕСКИХ ПОРАЖЕНИЙ, ЯВЛЯЮТСЯ:**

заложенность носа

кровоточивость слизистой оболочки носа

гнойные выделения

бледная, сероватая слизистая полости носа; полипы в носовых ходах;

наличие эозинофилов в отделяемом из носа

**60. ВОЗНИКНОВЕНИЮ ОСТРОГО СИНУСИТА ЧАЩЕ ВСЕГО СПОСОБСТВУЮТ:**

искривление носовой перегородки

острый ринит и обострение хронического ринита

инородные тела носа

опухоли носа



**61. ДЛЯ ПРОФИЛАКТИКИ ОСТРЫХ СИНУСИТОВ НАИБОЛЕЕ ЭФФЕКТИВНО:**

закаливание регулярными холодными обтираниями, длительным пребыванием на свежем воздухе и активным участием в спортивных мероприятиях  
высококалорийное питание и соблюдение нормального режима труда и отдыха  
соблюдение правил личной гигиены в быту и на производстве  
санация полости рта

**62. НАИЛУЧШИЕ УСЛОВИЯ ДЛЯ ОТТОКА ПАТОЛОГИЧЕСКОГО СОДЕРЖИМОГО ИМЕЕТ:**

клиновидная пазуха и задние клетки решетчатого лабиринта  
лобная пазуха и передние клетки решетчатого лабиринта  
лобная и клиновидная пазухи  
верхнечелюстная пазуха

**63. ПРИ ВОСПАЛЕНИИ ОКОЛОНОСОВЫХ ПАЗУХ ПРЕВАЛИРУЕТ ФЛОРА:**

стафилококки, пневмококки, стрептококки  
синегнойная, кишечная палочки  
менингококки, гонококки  
грибковая

**64. В ОКОЛОНОСОВЫЕ ПАЗУХИ ЧАЩЕ ИНФЕКЦИЯ ПОПАДАЕТ:**

гематогенно  
лимфогенно  
риногенно  
при травмах лица и одонтогенно

**65. ОБОСТРЕНИЮ ХРОНИЧЕСКОГО СИНУСИТА ЧАЩЕ СПОСОБСТВУЮТ ВНЕШНИЕ ФАКТОРЫ:**

повышенная загазованность воздуха  
промышленная пыль  
перепады атмосферного давления  
сырость, сквозняки, резкие колебания температуры

**66. ВЕДУЩУЮ РОЛЬ В ВОЗНИКНОВЕНИИ ПАТОЛОГИЧЕСКОГО ПРОЦЕССА В ВЕРХНЕЧЕЛЮСТНОЙ ПАЗУХЕ ИГРАЮТ:**

активность местной микрофлоры  
банальная вирусная инфекция  
реактивность организма, состояние выводного отверстия пазухи  
острый синусит в анамнезе

**67. ИНФЕКЦИЯ НОСА И ОКОЛОНОСОВЫХ ПАЗУХ ПРОНИКАЕТ ВО ВНУТРИЧЕРЕПНЫЕ СТРУКТУРЫ:**

контактным путём  
лимфогенным путем  
по фасциям  
через кровеносные сосуды, контактном путем, по ходу I и V черепно-мозговых нервов

**68. ВНУТРИЧЕРЕПНЫЕ ОСЛОЖНЕНИЯ В ПЕРЕДНЕЙ ЧЕРЕПНОЙ ЯМКЕ ЧАЩЕ ВОЗНИКАЮТ ПРИ ПАТОЛОГИИ СЛЕДУЮЩИХ ПАЗУХ НОСА:**

лобной, клеток решетчатого лабиринта, клиновидной  
верхнечелюстной, клеток решетчатого лабиринта

<p>клиновидной, верхнечелюстной клиновидной, лобной</p> <p>69. ПРИ ЗАБОЛЕВАНИЯХ ОКОЛОНОСОВЫХ ПАЗУХ НАБЛЮДАЮТСЯ СЛЕДУЮЩИЕ ВНУТРИЧЕРЕПНЫЕ ОСЛОЖНЕНИЯ:</p> <p>абсцесс затылочной доли, тромбоз кавернозного синуса, менингит тромбоз кавернозного синуса, абсцесс лобной доли, менингит абсцесс лобной доли, тромбоз сигмовидного синуса, менингит тромбоз сигмовидного синуса, тромбоз кавернозного синуса, абсцесс лобной доли, менингит</p> <p>70. РИНОГЕННЫЕ АБСЦЕССЫ, КАКОЙ ЛОКАЛИЗАЦИИ ЧАЩЕ ВСЕГО ВСТРЕЧАЮТСЯ:</p> <p>височной доли лобной доли ствола мозга затылочной доли</p> <p>71. НАИБОЛЕЕ ЧАСТО НАБЛЮДАЕМЫМИ ПРИ ВОСПАЛЕНИИ ОКОЛОНОСОВЫХ ПАЗУХ ОРБИТАЛЬНЫМИ ОСЛОЖНЕНИЯМИ ЯВЛЯЮТСЯ:</p> <p>периостит орбиты, абсцесс века, флегмона орбиты абсцесс века, этмоидит, флегмона орбиты этмоидит, флегмона орбиты, периостит орбиты флегмона орбиты, абсцесс века, этмоидит</p> <p>72. ПОРЯДОК НАРАСТАНИЯ СТЕПЕНИ ПОРАЖЕНИЯ ЗРИТЕЛЬНОГО АНАЛИЗАТОРА ПРИ ОРБИТАЛЬНЫХ РИНОГЕННЫХ ОСЛОЖНЕНИЯХ:</p> <p>периостит орбиты, субпериостальный абсцесс, абсцесс века, флегмона орбиты, неврит зрительного нерва субпериостальный абсцесс, периостит орбиты, абсцесс века, неврит зрительного нерва, флегмона орбиты абсцесс века, субпериостальный абсцесс, периостит орбиты, флегмона орбиты, неврит зрительного нерва абсцесс века, периостит орбиты, субпериостальный абсцесс, флегмона орбиты, неврит зрительного нерва</p> <p>73. СЕПТИЧЕСКОЕ СОСТОЯНИЕ, ЭКЗОФТАЛЬМ, ДВУСТОРОННИЙ ХЕМОЗ, ОТЕК ВЕК ПРИ НАЛИЧИИ ВОСПАЛИТЕЛЬНОГО ПРОЦЕССА СО СТОРОНЫ НОСА ДАЕТ ВОЗМОЖНОСТЬ ЗАПОДОЗРИТЬ:</p> <p>тромбоз сигмовидного синуса абсцесс мозга флегмону орбиты тромбоз кавернозного синуса</p> <p>74. ДЛЯ ХРОНИЧЕСКОГО СИНУСИТА НАИБОЛЕЕ ТИПИЧЕН КОМПЛЕКС ЖАЛОБ:</p> <p>затруднение носового дыхания, нарушение обоняния ~головная боль, повышение температуры, затруднение носового дыхания затруднение носового дыхания, повышение температуры затруднение носового дыхания, насморк, головная боль или ощущение тяжести, иногда возможно повышение температуры и нарушение обоняния</p>	
---	--

75. ПРИ ГНОЙНОМ ВЕРХНЕЧЕЛЮСТНОМ СИНУСИТЕ ПАТОЛОГИЧЕСКОЕ ОТДЕЛЯЕМОЕ ЧАЩЕ ВСЕГО ОБНАРУЖИВАЕТСЯ:

- в среднем носовом ходе
- в нижнем носовом ходе
- в верхнем носовом ходе
- в преддверии носа

76. ЗЛОВОННЫЙ НАСМОРК НАЗЫВАЕТСЯ:

- озеной
- катаральным ринитом
- гипертрофическим ринитом
- простым атрофическим насморком

77. ЧТО ТАКОЕ ОЗЕНА?:

- воспаление слизистой оболочки и костного скелета носовой перегородки, носовых пазух, со зловонным запахом и гипосмией
- атрофический процесс слизистой оболочки и костного скелета носовых раковин, со зловонным запахом и аносмией
- гипертрофический процесс слизистой оболочки, подслизистого слоя и хрящевой основы носовой перегородки, со сладковатым запахом и гиперосмией
- атрофический процесс слизистой оболочки или костного скелета носовой перегородки, со зловонным запахом и аносмией

78. ОСНОВНЫМИ СИМПТОМАМИ ОЗЕНЫ ЯВЛЯЮТСЯ:

- зловонный насморк, отсутствие обоняния, гипертрофия носовых раковин, вязкий секрет
- отсутствие обоняния, вязкий секрет, широкие носовые ходы, гипертрофия носовых раковин
- зловонный насморк, вязкий секрет, широкие носовые ходы, гипертрофия носовых раковин
- зловонный насморк, широкие носовые ходы, отсутствие обоняния, вязкий секрет

79. ОБОНЯНИЕ ПРИ ОЗЕНЕ ИСЧЕЗАЕТ ИЗ-ЗА:

- атрофии обонятельного рецептора
- нарушения тока воздуха
- наличия корок
- токсического поражения центральной части обонятельного анализатора

80. СЕДЛОВИДНЫЙ НОС (В КОСТНОМ ОТДЕЛЕ) НАИБОЛЕЕ ЧАСТО ЯВЛЯЕТСЯ ОСЛОЖНЕНИЕМ:

- туберкулез
- сифилиса, травмы носа
- злокачественной опухоли
- ринофимы

81. ПРИЧИНАМИ ИСКРИВЛЕНИЯ ПЕРЕГОРОДКИ НОСА МОГУТ БЫТЬ:

- аномалия развития лицевого скелета и хронический гипертрофический ринит
- травмы носа и аномалия развития лицевого скелета
- хронический гипертрофический ринит и полипоз носа
- острый ринит, травмы носа и аномалия развития лицевого скелета

82. НАЗОВИТЕ ОСНОВНЫЕ СИМПТОМЫ ИСКРИВЛЕНИЯ ПЕРЕГОРОДКИ НОСА:

затруднение дыхания, выделения из носа, вазомоторные расстройства, периодическая заложенность в ухе, косметические нарушения затруднение носового дыхания, головокружения, головные боли вазомоторный расстройства, сухость в горле, косметические нарушения

головокружение, anosmia

**83. ОСНОВНЫМИ СИМПТОМАМИ ТРАВМЫ НОСА ЯВЛЯЮТСЯ:**

боль, повышение артериального давления, носовое кровотечение слезотечение, боль, деформация наружного носа

деформация наружного носа, боль, носовое кровотечение

повышение АД, слезотечение, носовое кровотечение, боль

**84. КАКИЕ ВИДЫ ДЕФОРМАЦИИ НАРУЖНОГО НОСА ПОСЛЕ ТРАВМЫ ЯВЛЯЮТСЯ НАИБОЛЕЕ РАСПРОСТРАНЁННЫМИ:**

горб носа

опущение кончика носа

боковое смещение носа, западение спинки носа

комбинированные виды деформаций

**85. ДОСТОВЕРНЫЙ ПРИЗНАК ПЕРЕЛОМА ЛАТЕРАЛЬНЫХ СТенок РЕШЕТЧАТОГО ЛАБИРИНТА С РАЗРЫВОМ СЛИЗИСТОЙ ОБОЛОЧКИ:**

выраженный отек мягких тканей лица

носое кровотечение

кровотечение, гематома в области орбиты

эмфизема в области лица и/или орбиты

**86. ЧТО ХАРАКТЕРНО ДЛЯ ДОБРОКАЧЕСТВЕННЫХ ОПУХОЛЕЙ НОСА:**

рост опухоли занимает большой промежуток времени, носовое дыхание нарушается постепенно

изъязвление

кровоточивость

инфильтративный рост

**87. ДОБРОКАЧЕСТВЕННАЯ ОПУХОЛЬ НОСА, ИМЕЮЩАЯ ВИД ЦВЕТНОЙ КАПУСТЫ:**

фиброма

папиллома

ангиома

полип

**88. СКЛЕРОМНЫЕ ИНФИЛЬТРАТЫ ИМЕЮТ ОСОБЕННОСТИ:**

безболезненные, локализуются в самых узких местах верхних дыхательных путей и никогда не изъязвляются

болезненные, быстро изъязвляются, локализуются в самых широких участках верхних дыхательных путей

болезненные, покрыты желтоватым налетом, не имеют специфической локализации

безболезненные, часто кровоточат

**89. ДИАГНОЗ ОСТЕОМЫ ОКОЛОНОСОВЫХ ПАЗУХ СТАВИТСЯ НА ОСНОВАНИИ:**

жалоб на головные боли, деформации лицевого скелета и смещения глазного яблока, наличия интенсивной округлой тени костной плотности на рентгенограмме

риноскопической картины, наличия интенсивной округлой тени костной плотности на рентгенограмме  
жалоб на головные боли, деформации лицевого скелета и смещения глазного яблока, биопсии

жалоб на головные боли, деформации лицевого скелета и смещения глазного яблока, данных диагностической пункции пазухи

**90. ЧАЩЕ ВСЕГО ОСТЕОМЫ ЛОКАЛИЗУЮТСЯ В:**

верхнечелюстных пазухах  
клетках решетчатого лабиринта  
основных пазухах  
лобных пазухах

**91. ПРИ ЛОКАЛИЗАЦИИ ОСТЕОМЫ НА ЗАДНЕЙ СТЕНКЕ ЛОБНОЙ ПАЗУХИ ВЕДУЩАЯ ЖАЛОБА:**

нарушение носового дыхания  
зрительные нарушения  
нарушение обоняния  
головная боль

**92. ЗЛОКАЧЕСТВЕННЫЕ ОПУХОЛИ ПОЛОСТИ НОСА:**

гемангиоэндотелиома, лифосаркома  
фиброма  
стеома  
ангиома

**93. НАИБОЛЕЕ ХАРАКТЕРНЫЙ РЕНТГЕНОЛОГИЧЕСКИЙ ПРИЗНАК ЗЛОКАЧЕСТВЕННОЙ ОПУХОЛИ ПОЛОСТИ НОСА И ОКОЛОНОСОВЫХ ПАЗУХ:**

нарушение воздушности пазухи и наличие деструкции костной ткани  
нарушение пневматизации пазухи  
нарушение пневматизации пазухи с наличием в ней жидкости  
наличие округлой тени в околоносовой пазухе

**94. ФУНКЦИИ НЕБНЫХ МИНДАЛИН:**

защитная, кроветворная  
функция глотания  
резонаторная  
дыхательная

**95. ЧЕМ ЗАПОЛНЕНО ПРОСТРАНСТВО МЕЖДУ КАПСУЛОЙ МИНДАЛИНЫ И МЫШЕЧНОЙ СТЕНКОЙ ГЛОТКИ:**

лимфоидной тканью  
рыхлой клетчаткой  
соединительной тканью  
кавернозной тканью

**96. НЕБНЫЕ МИНДАЛИНЫ ПРОРЕЗЫВАЮТ ЩЕЛИ, КОТОРЫЕ НАЗЫВАЮТСЯ:**

трабекулы  
крипты  
фолликулы  
псевдокапсула

**97. МЫШЦЫ, ОБРАЗУЮЩИЕ ЗАДНЮЮ НЕБНУЮ ДУЖКУ:**

шило-глоточная  
небно-язычная  
небно-глоточная  
верхний сжиматель глотки

**98. ЭПИТЕЛИЙ, ВЫСТИЛАЮЩИЙ РОТОГЛОТКУ:**

<p>многослойный плоский кубический многоядный цилиндрический мерцательный однослойный</p> <p>99. ГЛОТОЧНЫЕ УСТЬЯ СЛУХОВЫХ ТРУБ ОТКРЫВАЮТСЯ: на задней стенке носоглотки на боковой стенке носоглотки на верхней стенке носоглотки на задней стенке ротоглотки</p> <p>100. ГЛОТКА ДЕЛИТСЯ НА: три отдела два отдела четыре отдела пять отделов</p> <p>101. ЭПИТЕЛИЙ, ВЫСТИЛАЮЩИЙ НОСОГЛОТКУ: многорядный цилиндрический мерцательный многослойный плоский неороговевающий многослойный плоский ороговевающий переходный</p> <p>102. НОСОГЛОТКА СООБЩАЕТСЯ С ПОЛОСТЬЮ НОСА ПОСРЕДСТВОМ: общего носового хода сошника слуховых труб хоан</p> <p>103. УРОВЕНЬ РАСПОЛОЖЕНИЯ ГЛОТКИ: 3-4 шейные позвонки 4-6 шейные позвонки 3 – 7 шейные позвонки 1-6 шейные позвонки</p> <p>104. НЕБНЫЕ МИНДАЛИНЫ СНАБЖАЮТСЯ КРОВЬЮ ИЗ БАССЕЙНА: внутренней сонной артерии лицевой артерии глазничной артерии наружной сонной артерии</p> <p>105. ЗАГЛОТОЧНОЕ ПРОСТРАНСТВО СООБЩАЕТСЯ: с задним средостением с передним средостением с парафарингеальным пространством ретрофарингеальным пространством</p> <p>106. В ЗАГЛОТОЧНОМ ПРОСТРАНСТВЕ У ДЕТЕЙ РАН- НЕГО ВОЗРАСТА ИМЕЕТСЯ СКОПЛЕНИЕ: жировой ткани сосудистой ткани лимфоидной ткани соединительной ткани</p> <p>107. В НОСОГЛОТКУ ОТКРЫВАЮТСЯ: евстахиевы трубы, хоаны зев пищевод</p>	
---	--

трахея

108. ГРАНИЦА МЕЖДУ ВЕРХНИМ И СРЕДНИМ ЭТАЖАМИ ГЛОТКИ ЭТО:

условная линия, которая является продолжением корня языка

условная линия, которая является продолжением твердого неба

условная горизонтальная плоскость на уровне 7-го шейного позвонка

условная горизонтальная плоскость на уровне 3-го шейного позвонка

109. КАКИЕ СОСУДЫ И НЕРВЫ, ПРОХОДЯТ ЧЕРЕЗ ЗАДНЕЕ ПАРАФАРИНГЕАЛЬНОЕ ПРОСТРАНСТВО?:

позвоночная артерия, внутренняя сонная артерия, внутренняя яремная вена, блуждающий нерв

внутренняя сонная артерия, блуждающий нерв, внутренняя яремная вена

внутренняя яремная вена, блуждающий нерв, позвоночная артерия, наружная сонная артерия

наружная сонная артерия, внутренняя сонная артерия, внутренняя яремная вена, блуждающий нерв

110. ГЛОТКА НАЧИНАЕТСЯ ОТ ОСНОВАНИЯ ЧЕРЕПА И ДОХОДИТ ДО УРОВНЯ ШЕЙНЫХ ПОЗВОНКОВ:

C2-C4

C6-C7

C3-C4

C4-C5

111. ЛИМФООТТОК ИЗ ГЛОТКИ ПРОИСХОДИТ В:

затылочные лимфоузлы

передние шейные (глубокие шейные), задние шейные (заглоточные),

подчелюстные лимфоузлы

паратрахеальные лимфоузлы

околоушные лимфоузлы

112. ЛАТЕРАЛЬНАЯ ПОВЕРХНОСТЬ НЕБНОЙ МИНДАЛИНЫ ПОКРЫТА:

мышцами

многорядным цилиндрическим мерцательным эпителием

псевдокапсулой

многослойным неороговевающим эпителием

113. ЗЕВНАЯ ПОВЕРХНОСТЬ НЕБНОЙ МИНДАЛИНЫ ПОКРЫТА:

многослойным неороговевающим эпителием

многорядным мерцательным эпителием

мышцами

капсулой

114. ДУЖКИ НЕБНЫХ МИНДАЛИН ЯВЛЯЮТСЯ:

дубликатурой слизистой оболочки глотки, мышцами

лимфоидной тканью

связками

всем вышеперечисленным

115. ГЛОТОЧНАЯ МИНДАЛИНА РАСПОЛОЖЕНА В:

ротоглотке

гортаноглотке

носоглотке

области корня языка

<p>116. ПРИ КРОВОТЕЧЕНИИ ИЗ НИЖНЕГО ОТДЕЛА ГЛОТКИ НАДО ПЕРЕВЯЗЫВАТЬ:  нижнюю щитовидную артерию, наружную сонную артерию  общую сонную артерию, глоточные ветви нижней щитовидной артерии, нижнюю щитовидную артерию  наружную сонную артерию, нисходящую нёбную артерию, нижнюю щитовидную артерию  нисходящую нёбную артерию, нижнюю щитовидную артерию, общую сонную артерию</p> <p>117. ПЕРЕЧИСЛИТЕ СЛОИ ГЛОТКИ:  фиброзный слой, сосудистый слой, мышцы глотки, фасция глотки  сосудистый слой, мышцы глотки, фасция глотки  фасция глотки, мышцы глотки, сосудистый слой  слизистая оболочка, фиброзный слой, мышцы глотки, фасция глотки</p> <p>118. ЧАЩЕ АДЕНОИДЫ ДИФФЕРЕНЦИРУЮТ С:  ограниченным гипертрофическим ринитом  юношеской ангиофибромой  инородным телом  хоанальным полипом</p> <p>119. ТИП ГНУСАВОСТИ, ВОЗНИКАЮЩИЙ ПРИ АДЕНОИДАХ:  закрытый  полузакрытый  открытый  смешанный</p> <p>120. ПРИЧИНЫ ТУГОУХОСТИ ПРИ ГИПЕРТРОФИИ ГЛОТочной миндалины:  интоксикация рецепторных и ганглиозных образований слухового анализатора  застойные явления в полости черепа  нарушение кровоснабжения среднего уха  закрытие устьев слуховых труб</p> <p>121. ОСТРЫЙ ФАРИНГИТ – ЭТО:  острое воспаление слизистой оболочки всех отделов глотки  воспаление слизистой оболочки области задней стенки глотки  воспаление слизистой оболочки области боковых валиков  воспаление слизистой оболочки области передних небных дужек</p> <p>122. ПРИ ФАРИНГОМИКОЗЕ ПОРАЖАЕТСЯ:  слизистая оболочка глотки  мышечная оболочка глотки  фиброзная оболочка глотки  миндалины</p> <p>123. ФОРМЫ ХРОНИЧЕСКОГО ФАРИНГИТА:  гиперпластический и некротический  серозный и гнойный  катаральный, гипертрофический, атрофический  катаральный и гнойный</p> <p>124. ВЕДУЩИЕ ПРИЧИНЫ ВОЗНИКНОВЕНИЯ ФАРИНГИТОВ:  повышенное выпадение осадков и пониженная инсоляция  низкая влажность воздуха и высокая инсоляция</p>	
--	--



резкие колебания влажности и температуры воздуха, промышленная пыль, пары, сквозняки  
 нарушение иммунитета

125. ХРОНИЧЕСКИЙ ТОНЗИЛЛИТ – ЭТО:

хроническое воспаление небных миндалин  
 инфекционно-аллергическое заболевание с местной стойкой воспалительной реакцией небных миндалин, морфологически выражающейся альтерацией, экссудацией и пролиферацией  
 острое воспаление небных миндалин  
 инфекционно-аллергическое заболевание

126. ЧАЩЕ ХРОНИЧЕСКИЙ ТОНЗИЛЛИТ ДИФФЕРЕНЦИРУЮТ С:

катаральной ангиной, вторичной ангиной  
 хроническим фарингитом, фарингомикозом, гипертрофией небных миндалин  
 острым фарингитом  
 аденоидитом

127. НАИБОЛЕЕ ДОСТОВЕРНЫЕ МЕСТНЫЕ ПРИЗНАКИ ХРОНИЧЕСКОГО ТОНЗИЛЛИТА:

гиперемия задней стенки глотки  
 атрофия небных миндалин  
 наличие патологического содержимого с запахом в лакунах, рубцовые изменения миндалин и окружающих тканей, гиперемия, спаянность небных миндалин с небными дужками  
 гипертрофий небных миндалин

128. ВНУТРЕННИЕ ФАКТОРЫ, ВЕДУЩИЕ В ВОЗНИКНОВЕНИИ ХРОНИЧЕСКОГО ТОНЗИЛЛИТА И АНГИН: {

анатомические особенности строения небных миндалин, аллергизация и реактивность организма, кариозные зубы и затруднение носового дыхания  
 патология иммунной системы  
 переутомление, отрицательные эмоции, гиповитаминозы  
 метаболические нарушения

129. МИКРОБНЫЙ КОМПЛЕКС, ЗНАЧИМЫЙ ДЛЯ ВОЗНИКНОВЕНИЯ АНГИН И ХРОНИЧЕСКОГО ТОНЗИЛЛИТА:

менингококк, энтерококк, вирус гриппа  
 стрептококк, менингококк, вирус Коксаки  
 стрептококк, стафилококк, пневмококк  
 стрептококк, энтерококк, вирус гриппа

130. КЛАССИФИКАЦИЯ ХРОНИЧЕСКОГО ТОНЗИЛЛИТА ПО И.Б. СОЛДАТОВУ:

простой токсико-аллергический тонзиллит I степени  
 простой тонзиллит, токсико-аллергический тонзиллит I и II степеней  
 компенсированный и декомпенсированный тонзиллит  
 простой и декомпенсированный тонзиллиты

131. КЛИНИЧЕСКИЕ ПРИЗНАКИ ДЕКОМПЕНСИРОВАННОЙ ФОРМЫ ХРОНИЧЕСКОГО ТОНЗИЛЛИТА:

частые ангины, тонзиллогенная патология других органов и систем, перитонзиллярные абсцессы в анамнезе, признаки хронической тонзиллогенной интоксикации  
 частые ангины, ревматизм  
 частые ангины, длительный вечерний субфебрилитет

частые ангины, перитонзиллярные абсцессы в анамнезе

**132. ФАРИНГОСКОПИЧЕСКИЕ ПРИЗНАКИ ХРОНИЧЕСКОГО ТОНЗИЛЛИТА:**

гиперемия краёв нёбных дужек, рубцовые спайки между миндалинами и небными дужками, рыхлые или рубцово-измененные миндалины, казеозно-гнойные пробки или жидкий гной в лакунах миндалин, регионарный лимфаденит

гиперемия нёбных миндалин, налёты на миндалинах, регионарный лимфаденит

гиперемия краёв нёбных дужек, резкое увеличение нёбных миндалин, больше с одной стороны, регионарный лимфаденит

язвенно-некротические налёты на небных миндалинах, жидкий гной в лакунах миндалин, регионарный лимфаденит

**133. ПУТЬ ЗАРАЖЕНИЯ АНГИНОЙ:**

кровоконтактный

аутоинфекция

воздушно-капельный, алиментарный

воздушно-пылевой

**134. ФОРМЫ НЕСПЕЦИФИЧЕСКИХ АНГИН:**

катаральная, фолликулярная, лакунарная, язвенно-некротическая

катаральная, фолликулярная, лакунарная

катаральная, фолликулярная, язвенно-некротическая

катаральная, фолликулярная, некротическая, язвенно-пленчатая

**135. ФАРИНГОСКОПИЧЕСКАЯ КАРТИНА ПРИ ИНФЕКЦИОННОМ МОНОНУКЛЕОЗЕ:**

в начальной стадии гиперплазия лимфоидной ткани, гиперемия и отек слизистой, затем появляются язвы с некротическим налетом  
язвы и некрозы с налетами на небных миндалинах и других отделах глотки

встречаются изменения, характерные для катаральной или язвенно-пленчатой ангины, сходной с дифтерией

некрозы с налетами на небных миндалинах и других отделах глотки

**136. ОБЪЕКТИВНАЯ ФАРИНГОСКОПИЧЕСКАЯ КАРТИНА ПРИ ЗАГЛОТОЧНОМ АБСЦЕССЕ:**

небная миндалина увеличена в размерах, гиперемирована, в области абсцесса – ограниченное выпячивание

небные дужки ярко гиперемированы, выпячивание в паратонзиллярной области

слизистая оболочка задней стенки глотки ярко гиперемирована, выбухает

налёты на нёбных миндалинах

**137. ХАРАКТЕРИСТИКА НАЛЕТОВ ПРИ АНГИНЕ:**

налёты не растираются между стеклами

налёты тонут в воде

налёты гнойные, не распространяются на окружающие ткани, легко снимаются, налёты растворяются в воде, налёты раздавливаются между стеклами

налёты сплошные, грязно-серые, выходят за пределы небных дужек, снимаются с трудом

**138. ХАРАКТЕРИСТИКА НАЛЕТОВ ПРИ ДИФТЕРИИ:**

налеты сплошные, грязно-серые, выходят за пределы небных дужек, снимаются с трудом, не растираются между стеклами, налеты тонут в воде

налеты растворяются в воде

налеты гнойные, легко снимаются

налеты раздавливаются между стеклами

139. ДЛЯ АНГИНЫ ХАРАКТЕРНО:

боль при глотании резко выражена, регионарные лимфоузлы умеренно увеличены, умеренно болезненные

боль при глотании не всегда резко выражена

резкое увеличение подчелюстных лимфоузлов, больше с одной стороны

увеличение подчелюстных лимфоузлов, выраженный отёк шеи

140. НАИБОЛЕЕ ДОСТОВЕРНЫЕ СИМПТОМЫ ЛАКУНАРНОЙ АНГИНЫ:

гиперемия дужек и небных миндалин

наличие белых или светло-желтых налетов, выстоящих из глубины лакун

гипертрофия небных миндалин

гиперемия слизистой задней стенки глотки

141. НАИБОЛЕЕ ДОСТОВЕРНЫЕ СИМПТОМЫ ФОЛЛИКУЛЯРНОЙ АНГИНЫ:

гипертрофия небных миндалин

наличие грязных налетов на поверхности миндалин

гипертрофия гранул на задней стенке глотки

наличие желто-белых точек на поверхности небных миндалин (нагноившиеся фолликулы)

142. ЧАЩЕ ПРИ АНГИНЕ ВОЗНИКАЕТ ОСЛОЖНЕНИЕ:

медиастенит

паратонзиллит, паратонзиллярный абсцесс

парафарингит, парафарингеальный абсцесс

септикопиемия

143. ЛОКАЛИЗАЦИЯ ГНОЯ ПРИ ФОРМИРОВАНИИ ПЕРИТОНЗИЛЛЯРНОГО АБСЦЕССА:

в околоминдаликовом пространстве

в лакунах небной миндалины

внутри небной миндалины

в заглоточном пространстве

144. НАИБОЛЕЕ ЧАСТЫЙ ВОЗРАСТ ДЛЯ ВОЗНИКНОВЕНИЯ ЗАГЛОТОЧНОГО АБСЦЕССА:

средний

пожилой

детский

старческий

145. МЕЖДУ КАКИМИ ХРЯЩАМИ ГОРТАНИ ФОРМИРУЮТСЯ СУСТАВЫ:

черпаловидный и надгортанный, перстневидный и щитовидный

перстневидный и щитовидный, перстневидный и черпаловидный

перстневидный и черпаловидный, черпаловидный и надгортанный,

щитовидный и надгортанный

щитовидный и надгортанный, надгортанный и перстневидный,

черпаловидный и надгортанный

<p>146. КАКИЕ ХРЯЩИ ГОРТАНИ ОТНОСЯТСЯ К ЭЛАСТИЧЕСКИМ:  рожковидный, надгортанник, клиновидный  перстневидный, черпаловидный, рожковидный, надгортанник  черпаловидный, щитовидный, надгортанник  щитовидный, рожковидный, клиновидный</p> <p>147. К НАРУЖНЫМ МЫШЦАМ ГОРТАНИ ОТНОСЯТСЯ:  грудинно-подъязычная, щито-перстневидная, переднечерпаловидная  щито-перстневидная, переднечерпаловидная, грудинно-щитовидная  переднечерпаловидная, грудинно-щитовидная, щито-подъязычная  грудинно-щитовидная, щито-подъязычная, грудинно-подъязычная</p> <p>148. МЫШЦЫ (ПАРНЫЕ) РАСШИРЯЮЩИЕ ГОЛОСОВУЮ ЩЕЛЬ:  щито-перстневидная, задняя перстнечерпаловидная мышца  задняя перстнечерпаловидная мышца, щито-подъязычная  щито-надгортанная, задняя перстнечерпаловидная мышца  голосовая мышца, щито-черпаловидная внутренняя</p> <p>149. АНАТОМИЧЕСКИЕ ОБРАЗОВАНИЯ ВЕСТИБУЛЯРНОГО ОТДЕЛА ГОРТАНИ:  голосовые складки, морганиевы желудочки, вестибулярные складки,  черпаловидные хрящи, надгортанник  морганиевы желудочки, надгортанник, голосовые складки,  черпалонадгортанные складки, черпаловидные хрящи  надгортанник, морганиевы желудочки, черпалонадгортанные складки,  вестибулярные складки, черпаловидные хрящи  черпалонадгортанные складки, голосовые складки, вестибулярные  складки, надгортанник</p> <p>150. ИННЕРВАЦИЮ ГОРТАНИ ОСУЩЕСТВЛЯЮТ:  симпатическая иннервация, парасимпатическая иннервация,  языкоглоточный нерв  языкоглоточный нерв, верхнегортанный нерв, нижнегортанный нерв,  парасимпатическая иннервация  верхнегортанный нерв, нижнегортанный нерв, симпатическая  иннервация  нижнегортанный нерв, симпатическая иннервация, подъязычный нерв,  верхнегортанный нерв</p> <p>151. ХРЯЩ, СОСТАВЛЯЮЩИЙ ОСНОВУ ГОРТАНИ:  надгортанник  щитовидный  черпаловидный  перстневидный</p> <p>152. ДВИГАТЕЛЬНУЮ ИННЕРВАЦИЮ ГОРТАНИ В ОСНОВНОМ ОСУЩЕСТВЛЯЕТ:  нижнегортанный нерв  лицевой нерв  верхнегортанный нерв  языкоглоточный нерв</p> <p>153. СВЯЗКА, ЗАКРЫВАЮЩАЯ ЩЕЛЬ МЕЖДУ ПЕРСТНЕВИДНЫМ И ЩИТОВИДНЫМ ХРЯЩАМИ:  коническая связка  щитоподъязычная мембрана  щитонадгортанная связка</p>	
--	--

голосовая связка

154. САМЫЙ КРУПНЫЙ ХРЯЩ ГОРТАНИ:

перстневидный

щитовидный

черпаловидный

надгортанник

155. НА СКОЛЬКО ЭТАЖЕЙ ДЕЛИТСЯ ГОРТАНЬ?:

два

три

один

четыре

156. СВЕРХУ ГОРТАНЬ ГРАНИЧИТ С:

пищеводом

ротоглоткой

трахеей

гортаноглоткой

157. НЕРВ, ОБЕСПЕЧИВАЮЩИЙ ЧУВСТВИТЕЛЬНУЮ  
ИННЕРВАЦИЮ ГОРТАНИ:

верхнегортанный

нижнегортанный

тройничный

языкоглоточный

158. АРТЕРИИ, ОСУЩЕСТВЛЯЮЩИЕ КРОВОСНАБЖЕ-  
НИЕ ГОРТАНИ:

верхняя и нижняя щитовидные артерии

веточки позвоночной артерии

лицевая артерия

восходящая глоточная артерия

159. ГИАЛИНОВЫЕ ХРЯЩИ ГОРТАНИ:

клиновидный

рожковидный, клиновидный

черпаловидный, щитовидный, перстневидный~надгортанный,

клиновидный, рожковидный

160. ПАРНЫЕ ХРЯЩИ ГОРТАНИ:

щитовидный, рожковидный

черпаловидный, клиновидный, рожковидный

перстневидный, черпаловидный

надгортанный, клиновидный, рожковидный

161. ЭПИТЕЛИЙ, ВЫСТИЛАЮЩИЙ ИСТИННЫЕ ГОЛОСО-  
ВЫЕ СКЛАДКИ:

многослойный плоский неороговевающий

многослойный плоский ороговевающий

многорядный цилиндрический мерцательный

кубический

162. У ВЗРОСЛОГО ЧЕЛОВЕКА ГОРТАНЬ СООТВЕТ-  
СТВУЕТ УРОВНЮ:

4-6 шейного позвонка

2-4 шейного позвонка

3-6 шейного позвонка

3-5 шейного позвонка

163. ФУНКЦИИ ГОРТАНИ:

воздухопроводная, голосообразовательная, защитная

<p>пищепроводная, дыхательная  обонятельная, дыхательная  голосοобразовательная, защитная</p> <p>164.       ОСМОТР ГОРТАНИ ПРИ ОПРЕДЕЛЕНИИ ПОДВИЖНОСТИ ГОЛОСОВЫХ СКЛАДOK ПРОВОДЯТ:  при спокойном дыхании, при фонации, при глубоком вдохе на выдохе  при задержке дыхания  при форсированном выдохе</p> <p>165.       НЕПАРНЫЕ ХРЯЩИ ГОРТАНИ:  рожковидный, щитовидный, надгортанный  клиновидный, щитовидный, надгортанный  рожковидный, перстневидный, щитовидный  перстневидный, щитовидный, надгортанный</p> <p>166.       ВЕРХНЯЯ РЕФЛЕКСOГЕННАЯ ЗОНА ГОРТАНИ РАСПОЛАГАЕТСЯ В ОБЛАСТИ:  слизистая оболочка черпало-надгортанных складок  слизистая оболочка трахеи  гортанная поверхность надгортанника, передняя поверхность черпаловидного хряща  подскладочное пространство</p> <p>167.       ПРИ ВДОХЕ ГОЛОСОВЫЕ СКЛАДКИ: {  разомкнуты (голосовая щель в виде треугольника с острым углом)  расположение не изменяется по сравнению со вдохом  разомкнуты (голосовая щель в виде треугольника с тупым углом)  разомкнуты (голосовая щель в виде треугольника с прямым углом)</p> <p>168.       ЭТИОЛОГИЧЕСКИЕ ФАКТОРЫ РАЗВИТИЯ ОСТРОГО ЛАРИНГИТА:  инфекционные заболевания, переохлаждение, перенапряжение голосовых складок, профессиональные вредности  инфекционные заболевания, переохлаждение, перенапряжение голосовых складок, ангины  профессиональные вредности, инфекционные заболевания, переохлаждение, ангины  инфекционные заболевания, переохлаждение, перенапряжение голосовых складок, ~профессиональные вредности, ангины</p> <p>169.       ХОНДРОПЕРИХОНДРИТ ГОРТАНИ ХАРАКТЕРИЗУЕТСЯ:  болями в области гортани, болезненностью при глотании, афонией, отечностью и инфильтрацией слизистой гортани, увеличением объема гортани (припухлость), утолщением хрящей гортани, нарушением подвижности гортани (исчезновение «хруста» хрящей гортани), стенозом гортани  болями в области гортани, болезненностью при глотании, афонией, отечностью и инфильтрацией слизистой гортани, наличием пленок серо-грязного цвета в гортани и глотке  болями в области гортани, болезненностью при глотании, афонией, отечностью и инфильтрацией слизистой гортани, наличием пленок серо-грязного цвета в гортани и глотке, увеличением объема гортани и утолщением ее хрящей  болями в области гортани, болезненностью при глотании, афонией, отечностью и инфильтрацией слизистой гортани, наличием пленок</p>	
--	--

серо-грязного цвета в гортани и глотке, нарушением подвижности гортани

170. ПРИЧИНОЙ ЛОЖНОГО КРУПА МОЖЕТ БЫТЬ:

аллергия, экссудативный диатез, аденовирусная инфекция, ангины  
аллергия, экссудативный диатез, аденовирусная инфекция, ангины,  
контакт с больным дифтерией

аллергия, экссудативный диатез, аденовирусная инфекция, ангины,  
аденоидные вегетации

аллергия, экссудативный диатез, аденовирусная инфекция

171. СТАДИИ СТЕНОЗА ГОРТАНИ:

компенсированная, декомпенсированная

компенсированная, декомпенсированная, асфиксия

субкомпенсированная, декомпенсированная, асфиксия

компенсированная, субкомпенсированная, декомпенсированная,  
асфиксия

172. ПОСЛЕДОВАТЕЛЬНОСТЬ ДЕЙСТВИЙ ПРИ ПОСТА-  
НОВКЕ ДИАГНОЗА ХРОНИЧЕСКОГО СТЕНОЗА ГОРТАНИ:

непрямая ларингоскопия, сбор жалоб и анамнеза заболевания, прямая  
ларингоскопия, рентгенологическое исследование

сбор жалоб и анамнеза заболевания, непрямая ларингоскопия,  
рентгенологическое исследование, прямая ларингоскопия

сбор жалоб и анамнеза заболевания, рентгенологическое исследование,  
непрямая ларингоскопия, прямая ларингоскопия

непрямая ларингоскопия, сбор жалоб и анамнеза заболевания,  
рентгенологическое исследование, прямая ларингоскопия

173. ЛОЖНЫЙ КРУП, ОСНОВНЫЕ ЭЛЕМЕНТЫ ПАТО-

МОРФОЛОГИЧЕСКОЙ КАРТИНЫ:

отек клетчатки подскладочного отдела гортани

отек слизистой оболочки подскладочного отдела гортани и трахеи

воспаление слизистой оболочки подскладочного отдела гортани

отек клетчатки подскладочного отдела гортани и трахеи

174. ГОРТАННАЯ АНГИНА – ЭТО:

воспаление лимфоцитарных фолликул в подслизистом слое

гортаноглотки и вестибулярном отделе гортани

воспаление лимфоцитарных фолликул в слизистом слое гортаноглотки

и вестибулярном отделе гортани

инфильтрация слизистой оболочки гортаноглотки и вестибулярного  
отдела гортани

воспаление слизистой оболочки гортаноглотки и вестибулярного  
отдела гортани

175. ДОБРОКАЧЕСТВЕННЫЕ ОПУХОЛИ ГОРТАНИ – ЭТО:

папиллома, гемангиома, лимфангиома, саркома

папиллома, гемангиома, рак, лимфангиома

папиллома, гемангиома, лимфангиома

папиллома, рабдомиома, саркома, гемангиома

176. УШНАЯ РАКОВИНА ОТНОСИТСЯ К:

среднему уху

наружному уху

наружному и среднему уху

височной области

177. НА КАКОЙ ПОВЕРХНОСТИ УШНОЙ РАКОВИНЫ  
КОЖА ПЛОТНО СРАЩЕНА С НАДХРЯЩНИЦЕЙ:

на задней

в области мочки

на передней

на верхней

178. ЛИМФАТИЧЕСКИЕ УЗЛЫ, СОБИРАЮЩИЕ ЛИМФУ ИЗ ОБЛАСТИ УШНОЙ РАКОВИНЫ, РАСПОЛОЖЕНЫ:

на сосцевидном отростке и в области околоушной слюнной железы

вдоль кивательной мышцы

на задней поверхности шеи

под углом нижней челюсти

179. С КАКОЙ СТЕНКОЙ НАРУЖНОГО СУХОВОГО ПРОХОДА СВЯЗАН КОЗЕЛОК:

с верхней

с нижней

с передней

с задней

180. НА КАКИЕ ОТДЕЛЫ ДЕЛИТСЯ НАРУЖНЫЙ СЛУХОВОЙ ПРОХОД:

костный и перепончатый

хрящевой и перепончатый

костный и хрящевой

костный и перепончато-хрящевой

181. СУЖЕНИЕ НАРУЖНОГО СЛУХОВОГО ПРОХОДА ИМЕЕТСЯ:

в месте перехода хрящевого отдела в костный

в костном отделе

не имеется

в хрящевом отделе

182. ЗАДНЯЯ КОСТНАЯ СТЕНКА НАРУЖНОГО СЛУХОВОГО ПРОХОДА ГРАНИЧИТ С:

антрумом, клетками сосцевидного отростка

луковицей яремной вены

каналом сонной артерии

капсулой височно-нижнечелюстного сустава

183. НИЖНЯЯ СТЕНКА НАРУЖНОГО СЛУХОВОГО ПРОХОДА ГРАНИЧИТ С:

околоушной слюнной железой, нижней частью барабанной полости

каналом внутренней яремной вены

каналом сонной артерии

антрумом

184.

ПЕРЕДНЯЯ СТЕНКА НАРУЖНОГО СЛУХОВОГО ПРОХОДА ГРАНИЧИТ:

с околоушной железой

с суставной сумкой височно-нижнечелюстного сустава

с передней стенкой сосцевидного отростка

с дном средней черепной ямки

185. ВЕРХНЯЯ СТЕНКА НАРУЖНОГО СЛУХОВОГО ПРОХОДА ГРАНИЧИТ:

со скуловой костью

со средней черепной ямкой

с теменной костью



с задней черепной ямкой

186. ВЕТОЧКИ СЛЕДУЮЩИХ НЕРВОВ УЧАСТВУЮТ В ЧУВСТВИТЕЛЬНОЙ ИННЕРВАЦИИ НАРУЖНОГО СЛУХОВОГО ПРОХОДА:

барабанной струны, лицевого нерва  
тройничного, языкоглоточного нервов  
блуждающего, тройничного нервов  
лицевого, языкоглоточного нервов

187. БАРАБАННАЯ ПЕРЕПОНКА СОСТОИТ ИЗ ЧАСТЕЙ:  
натянутой и расслабленной  
передней и задней  
центральной и периферической  
верхней и нижней

188. НАТЯНУТАЯ ЧАСТЬ БАРАБАННОЙ ПЕРЕПОНКИ СОСТОИТ ИЗ СЛОЕВ:

кожного и слизистого  
фиброзного и слизистого  
кожного, фиброзного и слизистого  
кожного, хрящевого и слизистого

189. РАССЛАБЛЕННАЯ ЧАСТЬ БАРАБАННОЙ ПЕРЕПОНКИ СОСТОИТ ИЗ:

эпидермиса и слизистой оболочки  
фиброзного слоя и слизистой оболочки  
эпидермиса, фиброзного слоя и слизистой оболочки  
эпидермиса, хряща и слизистой оболочки

190. В НАТЯНУТОЙ ЧАСТИ СРЕДНИМ СЛОЕМ БАРАБАННОЙ ПЕРЕПОНКИ ЯВЛЯЕТСЯ:

эпидермис  
соединительная ткань  
слизистая  
хрящ

191. ЭПИДЕРМАЛЬНЫЙ СЛОЙ БАРАБАННОЙ ПЕРЕПОНКИ ЯВЛЯЕТСЯ:

внутренним  
наружным  
краевым  
полостным

192. ЦВЕТ БАРАБАННОЙ ПЕРЕПОНКИ В НОРМЕ:

перламутрово-серый  
белый  
жёлтый  
красноватый

193. ФИЗИОЛОГИЧЕСКАЯ РОЛЬ БАРАБАННОЙ ПЕРЕПОНКИ:

трансформирует звуковые колебания в механические, экранирующая  
является наружной стенкой полости среднего уха, изолирует его от внешней среды  
является мембраной – приемником звуковых колебаний  
защищает среднее ухо от инфекции

194. В ЧЕМ ЗАКЛЮЧАЕТСЯ ЭКРАНИРУЮЩАЯ ФУНКЦИЯ ПЕРВИЧНОЙ БАРАБАННОЙ ПЕРЕПОНКИ?:

первичная барабанная перепонка препятствует попаданию звуковой волны на вторичную барабанную перепонку, закрывающую круглое окно, что является необходимым условием для свободного смещения жидкостей внутри лабиринта

барабанная перепонка предотвращает попадание инфекции в среднее ухо

барабанная перепонка защищает овальное окно и стремечко внутри него от громких звуков

барабанная перепонка защищает слуховые слизистую барабанной полости от физических раздражителей

195. ПЕРЕДНЯЯ СТЕНКА БАРАБАННОЙ ПОЛОСТИ ГРАНИЧИТ С:

входом в пещеру сосцевидного отростка

выступом основного завитка улитки

луковицей яремной вены

внутренней сонной артерией

196. НАРУЖНАЯ СТЕНКА БАРАБАННОЙ ПОЛОСТИ ОБРАЗОВАНА:

входом в пещеру сосцевидного отростка и нисходящим отрезком лицевого нерва

устьем слуховой трубы и сухожилием мышцы, натягивающей барабанную перепонку

барабанной перепонкой и костной частью наружного слухового прохода

луковицей яремной вены

197. МЕДИАЛЬНАЯ СТЕНКА БАРАБАННОЙ ПОЛОСТИ ГРАНИЧИТ:

с лабиринтом

со слуховой трубой

со средней черепной ямкой

с сосцевидным отростком

198. НА КАКОЙ СТЕНКЕ БАРАБАННОЙ ПОЛОСТИ НАХОДИТСЯ ВХОД В ПЕЩЕРУ:

на задней

на медиальной

на верхней

на передней

199. ЭТАЖИ БАРАБАННОЙ ПОЛОСТИ:

эпитимпанум, мезотимпанум, гипотимпанум

антрум, эпитимпанум, гипомезотимпанум

аттик, антрум

аддитус, эпитимпанум, мезотимпанум

200. ОВАЛЬНОЕ ОКНО ЗАКРЫТО:

слизистой оболочкой

подножной пластинкой стремени

фиброзной мембраной

вторичной барабанной перепонкой

201. КРУГЛОЕ ОКНО ЗАКРЫТО:

слизистой оболочкой

вторичной барабанной перепонкой

подножной пластинкой стремени

костной пластинкой

202. НАД ОВАЛЬНЫМ ОКНОМ НА МЕДИАЛЬНОЙ СТЕНКЕ БАРАБАННОЙ ПОЛОСТИ РАСПОЛОЖЕНО СЛЕДУЮЩЕЕ ОБРАЗОВАНИЕ:

круглое окно

промонториум

канал лицевого нерва

ампула горизонтального полукружного канала

203. МЫС НА МЕДИАЛЬНОЙ СТЕНКЕ БАРАБАННОЙ ПОЛОСТИ ОБРАЗОВАН:

основным завитком улитки и преддверием лабиринта

верхушкой улитки и преддверием лабиринта

каналом лицевого нерва и верхушкой улитки

выступом горизонтального полукружного канала и преддверием лабиринта

204. СОДЕРЖИМОЕ БАРАБАННОЙ ПОЛОСТИ – ЭТО:

слуховые косточки, связки, мышцы, нервы

слуховые косточки, слизистая оболочка, полукружные каналы

слуховые косточки, соединительная ткань, слизистая оболочка

слуховые косточки, мышцы, полукружные каналы

205. В БАРАБАННОЙ ПОЛОСТИ ИМЕЮТСЯ СЛЕДУЮЩИЕ НЕРВЫ:

лицевой нерв, барабанное сплетение

лицевой нерв, барабанная струна, барабанное сплетение

барабанная струна, вестибулярный, улитковый

блуждающий, барабанное сплетение

206. В БАРАБАННОЙ ПОЛОСТИ РАСПОЛАГАЮТСЯ СЛЕДУЮЩИЕ МЫШЦЫ:

m. tensor tympani, m. stapedius

m. tensor tympani, m. tubarius

m. tensor tympani, m. digastricus

m. tensor tympani, m. recti externi, m. obliquus superior

207. БАРАБАННУЮ ПОЛОСТЬ СНАБЖАЮТ КРОВЬЮ ВЕТВИ СЛЕДУЮЩИХ ОСНОВНЫХ АРТЕРИЙ:

наружной сонной артерии, позвоночной и внутренней

позвоночной артерии и частично наружной сонной артерии

наружной сонной артерии и частично внутренней

внутренней сонной артерии

208. ДЛИНА СЛУХОВОЙ ТРУБЫ ВЗРОСЛОГО ЧЕЛОВЕКА В СРЕДНЕМ СОСТАВЛЯЕТ:

3,5 см

1,5 см

5 см

2,5 см

209. ЕВСТАХИЕВА ТРУБА ВЫСТЛАНА:

многорядным мерцательным цилиндрическим эпителием

многослойным кубическим эпителием

многослойным плоским неороговевающим эпителием

многослойным плоским ороговевающим эпителием

210. ГЛАВНЫЕ ФУНКЦИИ СЛУХОВОЙ ТРУБЫ:

защитная, дренажная

вентиляционная, дренажная

<p>резонаторная участвует в системе звукопроводения</p> <p>211. УСТЬЕ СЛУХОВОЙ ТРУБЫ РАСПОЛАГАЕТСЯ: на задней стенке барабанной полости на нижней стенке барабанной полости на верхней стенке барабанной полости на передней стенке барабанной полости</p> <p>212. У ВЗРОСЛОГО ЧЕЛОВЕКА СЛУХОВАЯ ТРУБА: зияет полуспавшаяся спавшаяся зияют устья</p> <p>213. ДВИЖЕНИЕ РЕСНИЧЕК МЕРЦАТЕЛЬНОГО ЭПИТЕ- ЛИЯ ЕВСТАХИЕВОЙ ТРУБЫ: направлено в сторону барабанной полости хаотичное направлено в сторону носоглотки не имеет постоянного направления</p> <p>214. ПОСРЕДСТВОМ СЛУХОВОЙ ТРУБЫ БАРАБАННАЯ ПОЛОСТЬ СООБЩАЕТСЯ: с носоглоткой с сосцевидным отростком со средней черепной ямкой с преддверием лабиринта</p> <p>215. ПРИ ЛЮБОМ ТИПЕ СТРОЕНИЯ СОСЦЕВИДНОГО ОТ- РОСТКА ОБЯЗАТЕЛЬНО ЕСТЬ: верхушечная клетка перифасциальная клетка антральная клетка угловая клетка</p> <p>216. СКЛЕРОТИЧЕСКИЙ ТИП СТРОЕНИЯ СОСЦЕВИД- НОГО ОТРОСТКА – ЭТО: вариант нормального анатомического строения признак хронического среднего отита признак острого среднего отита не встречается у взрослых</p> <p>217. ОБРАЗОВАНИЕ, РАСПОЛОЖЕННОЕ НА ВНУТРЕН- НЕЙ (ЧЕРЕПНОЙ) ПОВЕРХНОСТИ СОСЦЕВИДНОГО ОТ- РОСТКА: сигмовидный венозный синус внутренняя сонная артерия кавернозный венозный синус наружная сонная артерия</p> <p>218. УЛИТКА ЗАНИМАЕТ: передний лабиринт задний лабиринт средний лабиринт передний и задний лабиринт</p> <p>219. ЛЕСТНИЦА ПРЕДДВЕРИЯ И БАРАБАННАЯ ЛЕСТ- НИЦА СООБЩАЮТСЯ ЧЕРЕЗ: геликотрему водопровод преддверия</p>	
---	--

окно улитки

окно преддверия

220. ПЕРЕПОНЧАТЫЙ ЛАБИРИНТ УЛИТКИ ЗАПОЛНЕН:

перилимфой

эндолимфой

кортиелимфой

соединительной тканью

221. ПРОСТРАНСТВО МЕЖДУ КОСТНЫМ И ПЕРЕПОНЧАТЫМ ЛАБИРИНТОМ УЛИТКИ ЗАПОЛНЕНО:

эндолимфой

соединительной тканью

перилимфой

ликвором

222. СПИРАЛЬНЫЙ ГАНГЛИЙ РАСПОЛОЖЕН:

в канале modiolus

на дне внутреннего слухового прохода

на костной спиральной пластинке

на латеральной стенке улиткового протока

}

223. НА КАКИЕ ОТДЕЛЫ СЛУХОВОГО АНАЛИЗАТОРА РАСПРОСТРАНЯЕТСЯ ПОВРЕЖДАЮЩЕЕ ДЕЙСТВИЕ ШУМА:

среднее ухо

внутреннее ухо

наружное ухо

корковые слуховые центры

224. ЧТО ОТНОСИТСЯ К ЗВУКОПРОВОДЯЩЕМУ ОТДЕЛУ СЛУХОВОГО АНАЛИЗАТОРА:

наружное ухо, барабанная перепонка, слуховые косточки, мышцы среднего уха, связки, ~слуховая труба, система клеток сосцевидного отростка, лабиринтные окна, перилимфа, эндолимфа, основная рейснерова мембрана

наружное ухо, барабанная перепонка, слуховые косточки

наружное ухо, барабанная перепонка, слуховые косточки, мышцы

среднего уха, связки, слуховая труба, лабиринтные окна

225. ПОЛУКРУЖНЫЕ КАНАЛЫ ОТКРЫВАЮТСЯ В ПРЕДДВЕРИЕ ЛАБИРИНТА:

четыре отверстия

два отверстия

пять отверстий

одно отверстие

226. АДЕКВАТНЫМ РАЗДРАЖЕНИЕМ ДЛЯ ПОЛУКРУЖНЫХ КАНАЛОВ ЯВЛЯЕТСЯ:

центробежное ускорение, прямолинейное движение

прямолинейное движение, центростремительное ускорение

центростремительное ускорение, угловые ускорения

угловые ускорения

227. В САККУЛЮС И УТРИКУЛЮС РАСПОЛАГАЕТСЯ

спиральная связка

отолитовый аппарат

купулярный аппарат

сосудистая полоска

228. ОТОЛИТОВЫЙ АППАРАТ РЕАГИРУЕТ НА:

угловое ускорение

линейное ускорение, сила тяжести

сила упругости, линейное ускорение

сила тяжести, сила упругости

229. ВЕСТИБУЛЯРНЫЙ ГАНГЛИЙ РАСПОЛОЖЕН:

в сферическом и эллиптическом мешочках

в области спиральной костной пластинки

во внутреннем слуховом проходе

на площадке пирамиды височной кости

230. НЕПРОИЗВОЛЬНЫЕ РИТМИЧЕСКИЕ ДВИЖЕНИЯ  
ГЛАЗНЫХ ЯБЛОК НАЗЫВАЮТСЯ:

нистагмом

плавающими движениями

маятникообразными движениями

прослеживающие движения

231. ТОШНОТА, РВОТА, ИЗМЕНЕНИЯ ГЕМОДИНАМИКИ,  
ПОВЫШЕННАЯ САЛИВАЦИЯ – ЭТО:

проявление вестибуло-вегетативной реакции

проявление вестибуло-соматической реакции

проявление вестибуло-сенсорной реакции

проявления внутричерепного давления

232. НИСТАГМ, ВОЗНИКАЮЩИЙ ИЛИ ИЗМЕНЯЮЩИЙСЯ ПРИ ОПРЕДЕЛЕННОМ ПОЛОЖЕНИИ ГОЛОВЫ,  
НАЗЫВАЕТСЯ:

оптокинетическим

установочным

пневматическим

позиционным

233. ОПТОКИНЕТИЧЕСКИЙ НИСТАГМ ВОЗНИКАЕТ  
ВСЕДСТВИЕ:

первичного возбуждения отолитового аппарата

первичного возбуждения купулярного аппарата

возбуждения купулярного и отолитового аппаратов

зрительного раздражения движущимися предметами

234. В НОРМЕ КОРА БОЛЬШИХ ПОЛУШАРИЙ:

оказывает тормозящее влияние на вестибулярные реакции

усиливает интенсивность вестибулярных реакций

не оказывает влияния

усиливает продолжительность вестибулярных реакций

235. ПРЕССОРНЫЙ НИСТАГМ ВЫЯВЛЯЕТСЯ ПРИ:

ограниченном лабиринтите

диффузном гнойном лабиринтите

мезотимпаните

в норме

236. НАПРАВЛЕНИЕ НИСТАГМА ОПРЕДЕЛЯЕТСЯ ПО:

медленному компоненту, взгляд прямо

взгляд прямо, взгляд вверх, медленному компоненту

быстрому компоненту

взгляд вверх, взгляд вниз, медленному компоненту

237. НИСТАГМ ХАРАКТЕРИЗУЕТСЯ ПО:

<p>направлению, плоскости, реакции зрачков, степени плоскости, реакции зрачков, амплитуде, направлению амплитуде, степени, направлению, плоскости реакции зрачков, амплитуде, степени, плоскости</p> <p>238. ПОСРЕДСТВОМ КАКИХ НЕРВНЫХ ДУГ (НЕРВНЫХ СВЯЗЕЙ) СВЯЗАНЫ ПЕРИФЕРИЧЕСКИЕ РЕЦЕПТОРЫ ВЕСТИБУЛЯРНОГО АНАЛИЗАТОРА С ОТДЕЛАМИ ЦЕНТРАЛЬНОЙ НЕРВНОЙ СИСТЕМЫ?:</p> <p>вестибулоспинальной, вестибулоглазодвигательной, вегетативной, корковой  вестибулоглазодвигательной, вестибулоспинальной, вестибуломозжечковой, вегетативной, корковой  вестибуломозжечковой, вегетативной, корковой  вегетативной, корковой, вестибулоглазодвигательной, вестибулоспинальной</p> <p>239. К ЭКСПЕРИМЕНТАЛЬНОМУ НИСТАГМУ ОТНОСЯТСЯ:</p> <p>прессорный, вращательный, калорический  прессорный, калорический, спонтанный  вращательный, прессорный, спонтанный  фистульный, спонтанный, калорический</p> <p>240. РЕЦЕПТОРНЫЙ ОТДЕЛ СЛУХОВОГО АНАЛИЗАТОРА НАХОДИТСЯ В:</p> <p>кортиев орган улитки  полукружные каналы, преддверие лабиринта  преддверие лабиринта, кортиев орган улитки  гребешок, опорные клетки, кортиев орган улитки</p> <p>241. СПИРАЛЬНЫЙ ОРГАН (СЛУХОВОЙ РЕЦЕПТОР) РАСПОЛОЖЕН НА:</p> <p>наружной стенке улитки  Рейснеровой мембране  основной мембране  спиральной связке</p> <p>242. СЛУХОВОЙ ЦЕНТР НАХОДИТСЯ В:</p> <p>затылочной доле  теменной доле  височной доле  лобной доле</p> <p>243. ПЕРИЛИМФА УЛИТКИ ПОСРЕДСТВОМ ВОДОПРОВОДА УЛИТКИ СООБЩАЕТСЯ:</p> <p>с подпаутинным пространством задней черепной ямки  с четвертым желудочком мозга  с барабанной полостью  с подпаутинным пространством средней черепной ямки</p> <p>244. ПРИ ПЕРЕДАЧЕ ЗВУКОВЫХ КОЛЕБАНИЙ С БАРАБАННОЙ ПЕРЕПОНКИ НА ПОДНОЖНУЮ ПЛАСТИНКУ СТРЕМЕНИ СИЛА ЗВУКА УВЕЛИЧИВАЕТСЯ НА:</p> <p>60 дБ  10 дБ  25 дБ  40 дБ</p> <p>245. ТИПЫ ТУГОУХОСТИ:</p> <p>сенсоневральная, интоксикационная, сосудистая</p>	
---	--

<p>сосудистая, нейрогенная, смешанная  кондуктивная, сосудистая, смешанная  сенсоневральная, кондуктивная, смешанная</p> <p>246. ОТРИЦАТЕЛЬНЫЕ ОПЫТЫ РИННЕ И ЖЕЛЛЕ ГОВО-  РЯТ О ПОРАЖЕНИИ:  звукпроводящего аппарата  звуквоспринимающего аппарата  не имеют диагностического значения  звукпроводящего и звуквоспринимающего аппаратов</p> <p>247. В КАМЕРТОНАЛЬНОМ ОПЫТЕ ВЕБЕРА ПРИ ОДНО-  СТОРОННЕМ ПОРАЖЕНИИ ЗВУКПРОВОДЯЩЕГО АППА-  РАТА ЛАТЕРАЛИЗАЦИЯ ЗВУКА БУДЕТ:  в больную сторону  в здоровую сторону  кпереди  не будет латерализации</p> <p>248. ДИФFUЗНЫЙ ГНОЙНЫЙ НАРУЖНЫЙ ОТИТ – ЭТО:  воспаление кожи перепончатого и костного отделов наружного  слухового прохода  воспаление кожи, подкожного слоя костного отдела наружного  слухового прохода и нередко поражение барабанной перепонки  воспаление кожи хрящевого отдела наружного слухового прохода  воспаление кожи, подкожного слоя перепончато-хрящевого и костного  отделов наружного слухового прохода, поражение барабанной  перепонки</p> <p>249. ПРИ ХОНДРОПЕРИХОНДРИТЕ УШНОЙ РАКОВИНЫ  ПОРАЖАЕТСЯ:  только мочка  ушная раковина и сосцевидный отросток  вся ушная раковина  большая часть ушной раковины за исключением мочки</p> <p>250. ЗАБОЛЕВАНИЕ НАРУЖНОГО СЛУХОВОГО ПРО-  ХОДА, ОБУСЛОВЛЕННОЕ ГРИБКОВОЙ ФЛОРОЙ, НАЗЫВА-  ЕТСЯ:  муковисцедоз  отомикоз  хламидиоз  описторхоз</p> <p>251. ФУРУНКУЛ НАРУЖНОГО СЛУХОВОГО ПРОХОДА  ЧАЩЕ ВЫЗЫВАЕТ СЛЕДУЮЩАЯ ФЛОРА:  стафилококк  грибковая флора  гемолитический стрептококк  синегнойная палочка</p> <p>252. ПРИ ОТОГЕМАТОМЕ КРОВЬ СКАПЛИВАЕТСЯ:  между надхрящницей и хрящом  в мочке уха  в наружном слуховом проходе  между кожей и надхрящницей</p> <p>253. ОСТРЫЙ ГНОЙНЫЙ ОТИТ – ЭТО:  воспаление барабанной перепонки, слуховой трубы и сосцевидного  отростка</p>	
---	--



воспаление барабанной перепонки, слизистой барабанной полости, слуховой трубы

воспаление барабанной полости, слуховой трубы и сосцевидного отростка

воспаление барабанной перепонки, слизистой барабанной полости, слуховой трубы и сосцевидного отростка

**254. МЕСТНЫЕ И СУБЪЕКТИВНЫЕ СИМПТОМЫ ПРИ ОСТРОМ СРЕДНЕМ ОТИТЕ:**

боли в ухе, боли в области сосцевидного отростка, боли при надавливании на козелок

боли в ушной раковине, боли в подчелюстной области на стороне поражения

боли в ухе, чувство заложенности в ухе, шум в ухе, понижение слуха  
головная боль, ощущение переливания жидкости в ухе

**255. ОТОСКОПИЧЕСКИЕ ПРИЗНАКИ ХРОНИЧЕСКОГО ЭПИТИМПАНИТА:**

полип, грануляции, холестеатомные массы.

центральная перфорация барабанной перепонки

гиперемия, перфорация барабанной перепонки

краевая перфорация в расслабленной части, холестеатомные массы

**256. ДИАГНОСТИКА ОСТРОГО СРЕДНЕГО ОТИТА БАЗИРУЕТСЯ НА ДАННЫХ:**

анамнеза, осмотра, пальпации, исследования слуха, отоскопии отоскопии, перкуссии, исследования крови (СОЭ, лейкоцитоз, сдвиг формулы влево)

рентгенография сосцевидных отростков, данные КТ  
анамнеза, МРТ, исследования крови

**257. ФОРМЫ ХРОНИЧЕСКОГО ГНОЙНОГО СРЕДНЕГО ОТИТА:**

мезотимпанит, эпитимпанит и мезо-эпитимпанит

мезотимпанит и эпитимпанит

«доброкачественный» и «злокачественный»

мезотимпанит и хронический гнойный средний отит, осложненный грануляциями

**258. КАКИЕ СТАДИИ ТЕЧЕНИЯ ОСТРОГО ГНОЙНОГО СРЕДНЕГО ОТИТА ВЫ ЗНАЕТЕ?:**

доперфоративная, перфоративная и репаративная

перфоративная и репаративная

доперфоративная и репаративная

доперфоративная стадия и стадия отореи

**259. ХАРАКТЕР ТУГОУХОСТИ ПРИ ОСТРОМ СРЕДНЕМ ОТИТЕ:**

нарушение звуковосприятия

нарушение звукопроводения

смешанная тугоухость

слух не страдает

**260. НЕОСЛОЖНЕННЫЙ ОСТРЫЙ ГНОЙНЫЙ СРЕДНИЙ ОТИТ В СРЕДНЕМ ДЛИТСЯ:**

1 месяц

2-3 недели

10 дней

3 месяца

<p>261. ДЛ‍Я ПЕРФОРАТИВНОЙ СТАДИИ ОСТРОГО ГНОЙНОГО СРЕДНЕГО ОТИТА ХАРАКТЕРНО: прекращение выделений из уз уха, улучшение слуха боль в ухе, повышение температуры гноетечение из уха, снижение слуха головная боль, шум в ухе, ощущение тяжести в ухе</p> <p>262. ОСЛОЖНЕНИЕ ОСТРОГО СРЕДНЕГО ОТИТА: отитантри‍т, мастоидит, острая нейросенсорная тугоухость, парез лицевого нерва, хронический отит внутричерепные осложнения, лабиринтит, отосклероз адгезивный отит, тимпаносклероз, доброкачественные и злокачественные новообразования среднего уха ~парез лицевого нерва, тромбоз сигмовидного синуса, злокачественные опухоли барабанной полости</p> <p>263. НАЗОВИТЕ ХАРАКТЕРНЫЕ ПРИЗНАКИ ОТОГЕННОГО АБСЦЕССА ЛЕВОЙ ВИСОЧНОЙ ДОЛИ МОЗГА У ПРАВШЕЙ: заторможенное сознание, сонливость, локализованная головная боль, наличие очаговых симптомов (моторная, сенсорная, амнестическая афазия) соответствует клинике острого отита, мастоидита психомоторное возбуждение, бред цереброспинальная жидкость прозрачная, умеренный плеоцитоз, большей частью лимфоцитарный</p> <p>264. В ЧЁМ ЗАКЛЮЧАЕТСЯ ОПАСНОСТЬ ТЕЧЕНИЯ ХРОНИЧЕСКОГО ЭПИТИМПАНИТА: наличие холестеатомы, карие‍са кости, разрушение черепных стенок, возникновение внутричерепных осложнений разрушение слуховых косточек, снижение слуха закры‍тие слуховой трубы, ушные шумы разрушение лабиринтной стенки, глухота</p> <p>265. ХАРАКТЕР ОТДЕЛЯЕМОГО ИЗ УХА ПРИ ОБОСТРЕНИИ ХРОНИЧЕСКОГО МЕЗОТИМПАНИТА: гнойное, с резким запахом сукровичное слизистое или слизисто-гнойное без запаха творожистое</p> <p>266. ХОЛЕСТЕАТОМА СРЕДНЕГО УХА – ЭТО: доброкачественная опухоль барабанной полости злокачественная опухоль среднего уха плотное наслоение эпидермальных масс и продуктов их распада, главным образом холестерина гиперплазия слизистой оболочки барабанной полости</p> <p>267. КАКИЕ ТЕОРИИ ВОЗНИКНОВЕНИЯ ХОЛЕСТЕАТОМЫ ВЫ ЗНАЕТЕ?: вследствие врастания эпидермиса, возникновение из ретракционных втяжений иммунная, аллергическая опухолевая, Гибермана, воспалительная цитотоксическая</p> <p>268. МЕСТНЫЕ ОБЪЕКТИВНЫЕ СИМПТОМЫ ОСТРОГО СРЕДНЕГО ОТИТА:</p>	
---	--

гиперемия барабанной перепонки различной степени, отёк, инфильтрация, выпячивание барабанной перепонки, понижение слуха гиперемия и мацерация кожи наружного слухового прохода, перфорация барабанной перепонки, экссудат в наружном слуховом проходе

нависание задней верхней стенки слухового прохода, шейный лимфаденит на стороне больного уха

втяжение барабанной перепонки, рубцовые её изменения

**269. ПРОФИЛАКТИКА ОСТРОГО СРЕДНЕГО ОТИТА ВКЛЮЧАЕТ В СЕБЯ:**

борьбу с острыми инфекционными заболеваниями, своевременное лечение острых и хронических заболеваний носа и околоносовых пазух, санация носоглотки

рациональное питание, закаливание, лечение хронических заболеваний гортани, трахеи и бронхов

антибиотикотерапия при респираторных вирусных инфекциях иммуномодулирующая терапия

**270. КАКИЕ МЕРОПРИЯТИЯ ОБЯЗАТЕЛЬНО ВЫПОЛНЯЮТ ПРИ ОЖОГАХ УШНОЙ РАКОВИНЫ:**

вводят обезболивающие средства (промедол, синолон), противостолбнячную сыворотку, обожженные участки обрабатывают бактерицидными жидкостями, при образовании пузырей выполняют их стерильную пункцию

вводят обезболивающие средства, накладывают стерильную повязку накладывают антисептическую повязку, вводят противостолбнячную сыворотку

обрабатывают противоожоговой жидкостью, вводят противостолбнячную сыворотку

**271. КАКИЕ ФАКТОРЫ ЧАЩЕ ВСЕГО ПРИВОДЯТ К ТРАВМЕ БАРАБАННОЙ ПЕРЕПОНКИ:**

ожоги, попадание инородных тел и капель расплавленного металла, попадание едких химических веществ, удар по уху, акустическая травма, взрывы

переохлаждение, манипуляции в ухе связанные с зудом

чрезмерно шумная обстановка, применение лекарственных средств спиртового характера

попадание воды в ухо, врачебные манипуляции в ухе

**272. КАКИЕ ПРИЗНАКИ ХАРАКТЕРНЫ ДЛЯ ОТОГЕННОГО ПАРЕЗА ЛИЦЕВОГО НЕРВА:**

неполное закрытие глазной щели на стороне поражённого уха, сглаженность носогубной складки, невозможность наморщить лоб, опущение угла рта, слезотечение, гиперакузия, потеря вкусовой чувствительности на передних 2/3 языка

неполное закрытие глазной щели на стороне поражённого уха, сглаженность носогубной складки, невозможность наморщить лоб, опущение угла рта, ксерофтальмия

потеря болевой чувствительности на коже лица, сглаживание носогубной складки

нарушение жевания, невозможность наморщить лоб

**273. ПЕРЕЧИСЛИТЕ СИМПТОМЫ ПРИ ЗАБОЛЕВАНИИ ВЕСТИБУЛЯРНОГО АППАРАТА:**

головокружение с потерей сознания, нистагм, рвота, тошнота

<p>нистагм, ощущение потемнения в глазах, рвота  нарушение равновесия, нистагм, ощущение мелькания в глазах  головокружение, нистагм, нарушение равновесия, тошнота, рвота</p> <p>274. МЕСТНЫЕ И СУБЪЕКТИВНЫЕ СИМПТОМЫ ПРИ  ОСТРОМ СРЕДНЕМ ОТИТЕ:</p> <p>боли в ухе, чувство заложенности в ухе, шум в ухе, понижение слуха  боли в ушной раковине, боли в подчелюстной области на стороне  поражения  боли в заушной области, гиперакузия, асимметрия лица  боли в ухе, боли в области сосцевидного отростка, боли при  надавливании на козелок</p> <p>275. МАСТОИДИТ ЭТО:</p> <p>острое гнойное воспаление клеточной системы сосцевидного отростка  и слуховой трубы  острое гнойное воспаление клеточной системы сосцевидного отростка,  слуховой трубы и барабанной полости  острое гнойное воспаление клеточной системы сосцевидного отростка  острое гнойное воспаление клеточной системы сосцевидного отростка  и барабанной полости</p> <p>276. ВЕДУЩИЕ СИМПТОМОВ МАСТОИДИТА:</p> <p>симптом Шварца (нависание задне-верхней стенки слухового прохода в  костном отделе), пульсация гноя при отоскопии, медно-красный цвет  барабанной перепонки  гноетечение, головокружение, субфебрилитет  температура тела до 39 °С, гноетечение из уха  тошнота, рвота, гноетечение из уха</p> <p>277. ТУГОУХОСТЬ ПРИ МАСТОИДИТЕ:</p> <p>кондуктивная  смешанная  сенсоневральная  слух не страдает</p> <p>278. НАРУЖНАЯ ПОВЕРХНОСТЬ СОСЦЕВИДНОГО ОТ-  РОСТКА ПОКРЫТА:</p> <p>кожей и подкожной жировой клетчаткой  плотно покрыта кожей, периостом, ушными мышцами  височной мышцей  сухожилием грудино-ключично-сосцевидной мышцей</p> <p>279. НА ВНУТРЕННЕЙ ПОВЕРХНОСТИ СОСЦЕВИДНОГО  ОТРОСТКА ИМЕЕТСЯ:</p> <p>пещеристый синус  сигмовидная борозда  височная мышца  луковица яремной вены</p> <p>280. ПРИ РАЗРУШЕНИИ ВОСРАЛИТЕЛЬНЫМ ПРОЦЕСС-  СОМ ВНУТРЕННЕЙ ПОВЕРХНОСТИ СОСЦЕВИДНОГО ОТ-  РОСТКА ОТОГЕННОЕ ВНУТРИЧЕРЕПНОЕ ОСЛОЖНЕНИЕ  РАЗВИВАЕТСЯ В ОБЛАСТИ:</p> <p>задней черепной ямки  внутреннего слухового прохода  средней черепной ямки  в орбите</p>	
---	--

<p>281. ТИП СТРОЕНИЯ СОСЦЕВИДНОГО ОТРОСТКА, ПРИ КОТОРОМ ЧАЩЕ ВОЗНИКАЕТ МАСТОИДИТ:</p> <p>пневматический диплоэтический склеротический смешанный</p> <p>282. КАК ПРАВИЛО, МАСТОИДИТ ВОЗНИКАЕТ В СЛЕДУЮЩИЕ СРОКИ ОТ НАЧАЛА ОСТРОГО ГНОЙНОГО СРЕДНЕГО ОТИТА:</p> <p>через 2-3 недели через 1,5-2 месяца через 3-5 дней одномоментно</p> <p>283. ЧАЩЕ ВНУТРИЧЕРЕПНЫЕ ОСЛОЖНЕНИЯ РАЗВИВАЮТСЯ ПРИ:</p> <p>адгезивном среднем отите во время приступа болезни Меньера обострениях хронического гнойного эпитимпанита остром гнойном среднем отите</p> <p>284. ПРИ РАЗРУШЕНИИ ГНОЙНЫМ ВОСПАЛИТЕЛЬНЫМ ПРОЦЕССОМ КРЫШИ АНТРУМА И АТТИКА ОТОГЕННОЕ ВНУРИЧЕРЕПНОЕ ОСЛОЖНЕНИЕ ЧАЩЕ РАЗВИВАЕТСЯ В:</p> <p>области задней черепной ямки области передней черепной ямки не развивается области средней черепной ямки</p> <p>285. ЛАБИРИНТИТЫ – ЭТО:</p> <p>ограниченное поражение периферического отдела слухового анализатора диффузное поражение периферического отдела слухового анализатора диффузное поражение периферического отдела вестибулярного анализатора воспалительное заболевание внутреннего уха</p> <p>286. К РАЗВИТИЮ ОГРАНИЧЕННОГО ЛАБИРИНТИТА ПРИВОДИТ ХРОНИЧЕСКИЙ ЭПИТИМПАНИТ, ОСЛОЖНЕННЫЙ:</p> <p>кариесом, холестеатомой менингитом мастоидитом парезом лицевого нерва</p> <p>287. ПО ПАТОГЕНЕЗУ РАЗЛИЧАЮТ ЛАБИРИНТИТЫ</p> <p>тимпаногенные, менингогенные, гематогенные тимпаногенные, менингогенные, специфические тимпаногенные, менингогенные, неспецифические тимпаногенные, менингогенные, некротические</p> <p>288. ПАТОГНОМОНИЧНЫЙ ДЛЯ ОГРАНИЧЕННОГО ЛАБИРИНТИТА СИМПТОМ:</p> <p>спонтанный нистагм прессорный нистагм позиционный нистагм оптокинетический нистагм</p> <p>289. ЛАБИРИНТИТ ЧАЩЕ ЯВЛЯЕТСЯ ОСЛОЖНЕНИЕМ:</p>	
--	--

адгезивного среднего отита

мезотимпанита

эпитимпанита

отосклероза

290. ОСЛОЖНЕНИЕ ДИФфуЗНОГО ГНОЙНОГО ЛАБИ-  
РИНТИТА:

абсцесс мозжечка

абсцесс полушария головного мозга

экстрадуральный абсцесс

абсцесс ствола мозга

291. К ПОЛНОЙ ГЛУХОТЕ ПРИВОДИТ:

вестибулярный нейронит

ограниченный лабиринтит

диффузный гнойный лабиринтит

болезнь Меньера

292. ПРИ ОТОГЕННОМ ЛАБИРИНТИТЕ НАРУШЕНИЕ  
СЛУХА ПРОИСХОДИТ ПО ТИПУ:

нарушения звукопроводения

нарушения звуковосприятия

нарушения звукопроводения и звуковосприятия

не происходит

293. НАРУШЕНИЕ ВЕСТИБУЛЯРНОЙ ФУНКЦИИ ПРЕОБ-  
ЛАДАЕТ ПРИ:

отосклерозе

тимпаносклерозе

болезни Меньера

сенсоневральной тугоухости

294. ВЕСТИБУЛЯРНАЯ ДИСФУНКЦИЯ С НИСТАГМОМ В  
СТОРОНУ ПОРАЖЕНИЯ, ТУГОУХОСТЬ, КРОВОТЕЧЕНИЕ  
ИЗ НАРУЖНОГО СЛУХОВОГО ПРОХОДА, ЛИКВОРЕЯ ХА-  
РАКТЕРНЫ ДЛЯ:

продольного перелома пирамиды височной кости

поперечного перелома пирамиды височной кости

перелома клиновидной кости

перелома теменной кости

295. ПАРЕЗЫ И ПАРАЛИЧИ ЛИЦЕВОГО НЕРВА, ПОЛНОЕ  
УГАСАНИЕ СЛУХОВОЙ И ВЕСТИБУЛЯРНОЙ ФУНКЦИЙ  
НАБЛЮДАЮТСЯ ПРИ:

поперечном переломе пирамиды височной кости

продольном переломе пирамиды височной кости

переломе клиновидной кости

переломе теменной кости

296. КАКИЕ СТАДИИ РАЗВИТИЯ (ПО ПОРЯДКУ) ОТО-  
ГЕННОГО АБСЦЕССА ГОЛОВНОГО МОЗГА ВЫ ЗНАЕТЕ?:

начальная, латентная, явная, терминальная

латентная, начальная, острая, терминальная

латентная, начальная, терминальная, острая

начальная, острая, латентная, терминальная

297. КАКИЕ ИЗМЕНЕНИЯ В ЛИКВОРЕ ХАРАКТЕРНЫ ПРИ  
ОТОГЕННОМ ГНОЙНОМ МЕНИНГИТЕ?:

повышение давления, изменение прозрачности, увеличение количества клеточных элементов, повышение содержания белка, высокий плеоцитоз, уменьшение количества сахара и хлоридов  
 изменение прозрачности, повышение давления, увеличение сахара, повышение содержания белка, высокий плеоцитоз  
 повышение давления, увеличение хлоридов, повышение содержания белка, высокий плеоцитоз  
 повышение давления, изменение прозрачности, увеличение количества клеточных элементов, увеличение количества сахара и хлоридов, высокий плеоцитоз

**298. КАКИЕ СИМПТОМЫ ХАРАКТЕРНЫ ДЛЯ ОТОГЕННОГО ГНОЙНОГО МЕНИНГИТА?:**

интенсивная головная боль, тошнота, рвота, не связанные с приемом пищи, тяжелое общее состояние, высокая температура, вынужденное положение, ригидность затылочных мышц, симптом Кернига, Брудзинского, тахикардия  
 интенсивная головная боль, тошнота, рвота, связанные с приемом пищи, тяжелое общее состояние, высокая температура, вынужденное положение, ригидность затылочных мышц, симптом Кернига, Брудзинского, тахикардия  
 интенсивная головная боль, тошнота, рвота, не связанные с приемом пищи, тяжелое общее состояние, высокая температура, вынужденное положение, ригидность затылочных мышц, симптом Кернига, Брудзинского, тахикардия, тризм жевательных мышц  
 интенсивная головная боль, тошнота, рвота, не связанные с приемом пищи, тяжелое общее состояние, высокая температура, вынужденное положение, симптом Кернига, Брудзинского, тахикардия, тризм жевательных мышц

**299. КАКИЕ ГРУППЫ СИМПТОМОВ ВЫДЕЛЯЮТ В ЯВНОЙ СТАДИИ ОТОГЕННЫХ АБСЦЕССОВ ГОЛОВНОГО МОЗГА И МОЗЖЕЧКА?:**

общие, общемозговые, очаговые  
 общеинфекционные, общемозговые, проводниковые, очаговые  
 общеинфекционные, общемозговые, очаговые  
 общеинфекционные, общемозговые, проводниковые

**300. ХАРАКТЕРНЫМИ СИМПТОМАМИ ДЛЯ ОТОГЕННОГО СЕПСИСА ЯВЛЯЮТСЯ:**

гектическая ремиттирующая лихорадка с ознобом и последующим проливным потом, бледность кожных покровов (с землистым оттенком), желтушность кожи и иктеричность склер, положительным симптомом Гризингера или Уайтинга  
 гектическая температура без ознобов, бледность кожных покровов  
 гектическая ремиттирующая лихорадка с ознобом и последующим проливным потом, ярко-розовым цветом кожи лица, положительным симптомом Гризингера или Уайтинга  
 бледность кожных покровов, гектическая ремиттирующая лихорадка с ознобом и желтушность кожи и иктеричность склер

**301. К НЕГНОЙНЫМ ЗАБОЛЕВАНИЯМ УША ОТНОСЯТСЯ:**

экссудативный отит, адгезивный отит, отосклероз, болезнь Меньера, сенсоневральная тугоухость, тимпаносклероз  
 катаральный или экссудативный отит, адгезивный отит, отосклероз, болезнь Меньера, сенсоневральная тугоухость

катаральный или экссудативный отит, отосклероз, болезнь Меньера, сенсоневральная тугоухость

~катаральный или экссудативный отит, отосклероз, болезнь Меньера, сенсоневральная тугоухость, тимпаносклероз

**302. ХАРАКТЕРНЫМИ ЖАЛОБАМИ ПРИ ЭКССУДАТИВНОМ ОТИТЕ ЯВЛЯЮТСЯ:**

низкий шум в ухе, аутофония, флюктуирующая тугоухость по звукопроводящему типу, боль в ухе

низкий шум в ухе, аутофония, флюктуирующая тугоухость по звукопроводящему типу

низкий шум в ухе, заложенность, тяжесть в ухе, снижение слуха по звуковоспринимающему типу

низкий шум в ухе, заложенность, тяжесть в ухе, снижение слуха по звуковоспринимающему типу, боль в ухе

**303. ОТОСКЛЕРОЗ – ЭТО:**

резко выраженные склеротические изменения в сосудах внутреннего уха

образование спаек в среднем ухе

заболевание костной капсулы лабиринта дистрофического характера склеротический тип строения сосцевидного отростка

**304. ОЦЕНКА ПОДВИЖНОСТИ ЦЕПИ СЛУХОВЫХ КОСТОЧЕК ЧРЕЗВЫЧАЙНО ВАЖНА ПРИ:**

профессиональном неврите слухового нерва  
серной пробке наружного слухового прохода  
отосклерозе

болезни Меньера

**305. КАКИЕ ФОРМЫ ОТОСКЛЕРОЗА ВЫ ЗНАЕТЕ?:**

начальная, смешанная, кохлеарная

начальная, кохлеарная

тимпанальная, смешанная, кохлеарная

тимпанальная, кохлеарная

**306. НАИБОЛЕЕ ХАРАКТЕРНЫЕ ЖАЛОБЫ У БОЛЬНЫХ С ОТОСКЛЕРОЗОМ:**

быстро развивающееся снижение слуха и шум в ухе

приступы головокружения, расстройства равновесия, тошнота, рвота, снижение слуха, шум в ухе

постоянное головокружение, быстро нарастающее снижение слуха медленное и постепенное понижение слуха, шум в ушах, временное улучшение слуха в шумной обстановке

**307. ОТОСКОПИЧЕСКИЕ ПРИЗНАКИ, ХАРАКТЕРНЫЕ ДЛЯ ОТОСКЛЕРОЗА:**

относительно широкий слуховой проход, истончение барабанной перепонки, уменьшение или отсутствие ушной серы

сужение слухового прохода за счет нависания задне-верхней стенки наружного слухового прохода

наличие слущенного эпидермиса в наружном слуховом проходе, серных пробок, выбухание барабанной перепонки

втянутая барабанная перепонка, гиперемия кожи наружного слухового прохода и барабанной перепонки

**308. ЧАЩЕ ОЧАГИ ОТОСКЛЕРОЗА ЛОКАЛИЗУЮТСЯ:**

во внутреннем слуховом проходе

в области овального окна



на барабанной перепонке

в области круглого окна

309. ЗАБОЛЕВАНИЕ, ПРИ КОТОРОМ ВЫПОЛНЯЕТСЯ  
СТАПЕДОПЛАСТИКА:

адгезивный отит

отосклероз

болезнь Меньера

нейросенсорная тугоухость

310. ТИМПАНОСКЛЕРОЗ – ЭТО:

анкилоз стремечка

гидропс лабиринта

слипчивый процесс в барабанной полости, который развивается

вследствие перенесенных острых и хронических отитов

склеротический процесс в сосудах среднего и внутреннего уха

311. ТИМПАНОСКЛЕРОЗ ДИАГНОСТИРУЕТСЯ НА ОСНОВАНИИ  
СЛЕДУЮЩИХ ПРИЗНАКОВ:

втянутость, рубцовые изменения барабанной перепонки,

отрицательный опыт Желле

выбухание, утолщение барабанной перепонки, отрицательный опыт

Желле

перфорация барабанной перепонки, отрицательный опыт Ринне

выбухание барабанной перепонки, отрицательный опыт Ринне

312. ПРИ ТИМПАНОСКЛЕРОЗЕ ПАТОЛОГИЧЕСКИЙ ПРОЦЕСС  
ЛОКАЛИЗУЕТСЯ В:

среднем ухе

наружном ухе

внутреннем ухе

внутреннем и в среднем ухе

313. ПРОФИЛАКТИКА ТИМПАНОСКЛЕРОЗА:

рациональное лечение воспалительных заболеваний среднего уха,

носоглотки, восстановление проходимости слуховой трубы

отказ от приема ототоксичных антибиотиков

соблюдение предельно допустимых концентраций в условиях

шумовибрационных производств

отказ от использования наушников, беруш, тщательный регулярный

туалет ушей

314. ОГРАНИЧЕНИЕ ПОДВИЖНОСТИ БАРАБАННОЙ ПЕРЕПОНКИ  
НАБЛЮДАЕТСЯ ПРИ:

болезни Меньера

отосклерозе

адгезивном среднем отите

кохлеарном неврите

315. ПРИ АДГЕЗИВНОМ ОТИТЕ БАРАБАННАЯ ПЕРЕПОНКА:

не изменена

истончена, прозрачная, розовая

рубцово изменена

отечная, гиперемирована

316. КОХЛЕАРНЫЙ НЕВРИТ – ЭТО:

заболевание слухового анализатора, клинически проявляющееся

сенсоневральной тугоухостью и субъективным низким шумом в ушах

заболевание слухового анализатора, клинически проявляющееся кондуктивной тугоухостью и субъективным высоким шумом в ушах  
заболевание слухового анализатора, клинически проявляющееся смешанной тугоухостью и субъективным высоким шумом в ушах  
заболевание слухового анализатора, клинически проявляющееся сенсоневральной тугоухостью и субъективным высоким шумом в ушах

317. ПРИЧИНЫ РАЗВИТИЯ СЕНСОНЕВРАЛЬНОЙ ТУГОУХОСТИ

производственный шум и вибрация, лечение ототоксичными антибиотиками, нарушение кровоснабжения улитки, некоторые инфекции

спаечный процесс в среднем ухе, дисфункция слуховой трубы  
острый и хронический средний отит

травматическое повреждение слуховых косточек

318. ПОДВИЖНОСТЬ ЦЕПИ СЛУХОВЫХ КОСТОЧЕК СОХРАНЯЕТСЯ ПРИ:

нейросенсорной тугоухости

отосклерозе

в резидуальном периоде болезни Меньера

тимпаносклерозе

319. СОСТОЯНИЕ СЛУХОВОЙ ФУНКЦИИ У ДЕТЕЙ ДОШКОЛЬНОГО ВОЗРАСТА МОЖНО ОПРЕДЕЛИТЬ СЛЕДУЮЩИМИ СПОСОБАМИ И:

игровая и объективная аудиометрия

стандартные камертональные способы исследования

стандартные аудиометрические способы исследования

исследование шепотной и разговорной речью

320. ВИД ТУГОУХОСТИ ПРИ КОХЛЕАРНОМ НЕВРИТЕ:

нарушение звукопроводения

нарушение звуковосприятия

смешанная форма

слуховая функция не страдает

321. ПРИ КОХЛЕАРНОМ НЕВРИТЕ ПРОХОДИМОСТЬ СЛУХОВОЙ ТРУБЫ:

полностью нарушена

частично нарушена

не нарушена

преходящие нарушения

322. НАРУШЕНИЕ ПРОХОДИМОСТИ СЛУХОВЫХ ТРУБ СПОСОБСТВУЕТ ВОЗНИКНОВЕНИЮ:

нейросенсорной тугоухости

болезни Меньера

тимпаносклероза

отосклероза

323. К РАЗВИТИЮ КОХЛЕАРНОГО НЕВРИТА ЧАЩЕ И БЫСТРЕЕ ПРИВОДЯТ СЛЕДУЮЩИЕ ВИДЫ ТРАВМ:

акутравма

баротравма

вибротравма

сотрясение головного мозга

324. ОСНОВНЫЕ ПРИЧИНЫ ВРОЖДЕННОЙ ГЛУХОТЫ:

кровное родство родителей, интоксикация и травма плода во внутриутробном периоде, наследственные заболевания, алкоголизм родителей

острый гнойный средний отит новорожденного

родовая травма уха

острый буллезный наружный отит новорожденных

325. ПРИ КОХЛЕАРНОМ НЕВРИТЕ ПАТОЛОГИЧЕСКИЙ ПРОЦЕСС ЛОКАЛИЗУЕТСЯ В:

кортиевом органе, спиральном ганглии, в стволе слухового нерва

кортиевом органе

кортиевом органе, в эндо- и перилимфе

спиральном ганглии, в эндо- и перилимфе

326. НА КАКИЕ ОТДЕЛЫ СЛУХОВОГО АНАЛИЗАТОРА РАСПРОСТРАНЯЕТСЯ ПОВРЕЖДАЮЩЕЕ ДЕЙСТВИЕ ШУМА:

среднее ухо

наружное ухо

внутреннее ухо

корковые слуховые центры

327. ОСНОВНОЙ ОЧАГ ПАТОЛОГИЧЕСКОГО ПРОЦЕССА ПРИ БОЛЕЗНИ МЕНЬЕРА ЛОКАЛИЗУЕТСЯ В:

среднем ухе

внутреннем ухе

внутреннем слуховом проходе

задней черепной ямке

328. КЛИНИЧЕСКАЯ КАРТИНА БОЛЕЗНИ МЕНЬЕРА СКЛАДЫВАЕТСЯ ИЗ ТРИАДЫ СИМПТОМОВ:

тошноты, рвоты, снижения слуха, шума в ухе

головокружения, шума в ухе, снижения слуха

головокружения, шума в ухе, тошноты

вестибулярных расстройств, снижения слуха, шум а в ухе

329. ПРИ БОЛЕЗНИ МЕНЬЕРА СПОНТАННЫЙ НИСТАГМ БЫВАЕТ:

только вне приступа

во время и вне приступа

отсутствует

только во время приступа

330. НАИБОЛЕЕ ХАРАКТЕРНЫЕ ЖАЛОБЫ У БОЛЬНЫХ С БОЛЕЗНЬЮ МЕНЬЕРА:

приступы головокружения, расстройства равновесия, тошнота, рвота, снижение слуха, шум в ухе

медленное и постепенное снижение слуха, шум в ухе, головные боли, повторяющиеся припадки с потерей сознания и судороги

~быстро развивающееся снижение слуха, шум в ухе, головные боли, бморочные состояния

повторяющиеся припадки с потерей сознания и судорогами, которым предшествует появление шума в ушах

331. ЛОКАЛИЗАЦИЯ И КЛИНИЧЕСКИЕ ПРИЗНАКИ КРОВОТОЧАЩЕГО ПОЛИПА НОСА:

хрящевая часть носовой перегородки, частые носовые кровотечения

сошник, хрящевая часть носовой перегородки, частые носовые

кровотечения

решетчатый лабиринт (перпендикулярная пластинка), средние носовые раковины, частые носовые кровотечения  
хрящевая часть носовой перегородки, сошник, средние носовые раковины, частые носовые кровотечения

**332. НОСОВОЕ КРОВОТЕЧЕНИЕ ЧАЩЕ ВСЕГО БЫВАЕТ ИЗ СЛИЗИСТОЙ:**

нижней носовой раковины  
перегородки носа  
средней носовой раковины  
верхней носовой раковины

**333. УМЕРЕННОЕ НОСОВОЕ КРОВОТЕЧЕНИЕ МОЖЕТ БЫТЬ ЛЕЧЕБНЫМ ФАКТОРОМ ПРИ:**

гемофилии и геморрагических диатезах  
гриппе  
гипертонии  
лейкозе

**334. ПРИ НОСОВЫХ КРОВОТЕЧЕНИЯХ БОЛЬНОЙ ДОЛЖЕН ЗАНИМАТЬ СЛЕДУЮЩЕЕ ПОЛОЖЕНИЕ:**

горизонтальное  
с запрокинутой назад головой  
полусидячее, сидячее или вертикальное  
с наклоненной вниз головой

**335. ХОЛОД ПРИ НОСОВЫХ КРОВОТЕЧЕНИЯХ СЛЕДУЕТ ПОЛОЖИТЬ НА:**

лобную и теменную области  
стопы ног  
нос и область затылка  
височные области

**336. ПРИ ДИФFUЗНЫХ НОСОВЫХ КРОВОТЕЧЕНИЯХ СЛЕДУЕТ ВЫПОЛНЯТЬ:**

прижигание слизистой электрокоагулятором  
переднюю и заднюю тампонаду носа  
прижигание слизистой химическими растворами  
туалет полости носа с гемостатическими растворами

**337. ОСНОВНЫЕ МЕРОПРИЯТИЯ ПО ОКАЗАНИЮ ДОВРАЧЕБНОЙ ПОМОЩИ ПРИ НОСОВЫХ КРОВОТЕЧЕНИЯХ:**

придание больному полусидячее положение, прижатие крыльев носа, введение в передние отделы носа ватного тампона с перекисью водорода, измерение АД  
придание больному лежачего положения, передняя тампонада носа  
холод на переносицу, передняя тампонада носа  
придание больному лежачего положения, задняя тампонада

**338. ПЕРВАЯ ВРАЧЕБНАЯ ПОМОЩЬ ПРИ НОСОВЫХ КРОВОТЕЧЕНИЯХ:**

выяснить причину кровотечения, определить локализацию и массивность, освободить нос от крови и сгустков, провести переднюю тампонаду марлевым тампоном растительным маслом, гемостатической пастой  
туалет полости носа, передняя тампонада с 10% раствором хлористого кальция  
перевязка наружной сонной артерии

<p>туалет полости носа, передняя тампонада с раствором антибиотика</p> <p>339. КАКОЙ ВЕЛИЧИНЫ ДОЛЖЕН БЫТЬ ТАМПОН ДЛЯ ЗАДНЕЙ ТАМПОНАДЫ НОСА ПРИ УГРОЖАЮЩЕМ ЖИЗНИ НОСОВОМ КРОВОТЕЧЕНИИ:</p> <p>2 X 3 X 1.5 см 1 X 2 X 1.5 см 3 X 1 X 1,5 см</p> <p>с концевую фалангу большого пальца руки пациента</p> <p>340. НАИБОЛЕЕ ЧАСТЫМ ОСЛОЖНЕНИЕМ, НАБЛЮДАЕМЫМ ПРИ ДЛИТЕЛЬНОЙ ПЕРЕДНЕЙ ТАМПОНАДЕ НОСА, ЯВЛЯЕТСЯ:</p> <p>острый фарингит, острый сфеноидит острый гайморит, острый фронтит острый средний отит острый сфеноидит, острый фронтит</p> <p>341. НАИБОЛЕЕ ЧАСТО ВОЗНИКАЮЩЕЕ ОСЛОЖНЕНИЕ ЗАДНЕЙ ТАМПОНАДЫ НОСА:</p> <p>тромбоз кавернозного синуса острый синусит острый средний отит ангина</p> <p>342. ЭЛЕМЕНТЫ КОНСЕРВАТИВНОГО ЛЕЧЕНИЯ ПРИ НОСОВЫХ КРОВОТЕЧЕНИЯХ:</p> <p>коррекция гиповолемических нарушений, гемостатическая терапия стабилизация АД, препараты железа, инфузия препаратов крови стабилизация АД, коррекция гиповолемических нарушений, гемостатическая терапия, препараты железа, инфузия препаратов крови стабилизация АД, коррекция гиповолемических нарушений</p> <p>343. ЭЛЕМЕНТЫ КОМПЛЕКСНОГО ЛЕЧЕНИЯ ПРИ ФУНГУЛЕ НАРУЖНОГО НОСА:</p> <p>антибиотикотерапия системная, антиагреганты, нестероидные противовоспалительные средства, инфузионная терапия с целью дезинтоксикации антибиотикотерапия системная, диуретики, нестероидные противовоспалительные средства, инфузионная терапия с целью дезинтоксикации антибиотикотерапия системная, антиагреганты, нестероидные противовоспалительные средства, ноотропы антибиотикотерапия местно, антиагреганты, нестероидные противовоспалительные средства, инфузионная терапия с целью дезинтоксикации</p> <p>344. НАИБОЛЕЕ ПОЛНЫЕ И ПОСЛЕДОВАТЕЛЬНЫЕ ДЕЙСТВИЯ ПРИ ВСКРЫТИИ АБСЦЕССА ПЕРЕГОРОДКИ НОСА:</p> <p>передняя и средняя риноскопия, зондирование, пункция, вскрытие и дренирование абсцесса, передняя тампонада носа передняя и задняя риноскопия, пункция, зондирование, вскрытие абсцесса, передняя тампонада носа передняя и задняя риноскопия, пункция, зондирование, дренирование абсцесса, передняя тампонада носа передняя и средняя риноскопия, вскрытие, зондирование и дренирование абсцесса, передняя тампонада носа</p>	
---	--

<p>345.       <b>ОСНОВНЫЕ ЛЕЧЕБНЫЕ МЕРОПРИЯТИЯ, ВЫПОЛНЯЕМЫЕ ПРИ ТРАВМАХ НОСА:</b>  остановка кровотечения, первичная хирургическая обработка раны, фиксация костных отломков  остановка кровотечения, снижение артериального давления, первичная хирургическая обработка раны  остановка кровотечения, фиксация костных отломков, промывание глаз  промывание глаз, фиксация костных отломков, первичная хирургическая обработка раны</p> <p>346.       <b>ЧТО ИЗ ПЕРЕЧИСЛЕННОГО СЛЕДУЕТ СЧИТАТЬ ПРОТИВОПОКАЗАНИЕМ К НЕМЕДЛЕННОЙ РЕПОЗИЦИИ КОСТЕЙ НОСА:</b>  шок II-III степени, профузное кровотечение из носа, тяжелое сотрясение мозга  открытый перелом костей носа  сильные боли в области перелома  многооскольчатый перелом костей носа</p> <p>347.       <b>ИНОРОДНЫЕ ТЕЛА НОСА УДАЛЯЮТ:</b>  набором крючков, пинцетом  носовым зеркалом  шприцом Жане  иглой Куликовского</p> <p>348.       <b>ПРАВИЛА И ПОСЛЕДОВАТЕЛЬНОСТЬ УДАЛЕНИЯ ИНОРОДНЫХ ТЕЛ ИЗ НОСА: {</b>  фиксация ребенка, круглые инородные тела выкатывают крючком в сторону носоглотки  фиксация ребенка, плоские инородные тела проталкиваются в носоглотку пинцетом  фиксация ребенка, масочный наркоз, круглые инородные тела выкатывают крючком в сторону носоглотки, плоские инородные тела проталкиваются в носоглотку пинцетом  фиксация ребенка, круглые инородные тела выкатывают крючком в сторону преддверья носа, плоские инородные тела удаляются пинцетом</p> <p>349.       <b>ИНОГДА ПРИХОДИТСЯ ВЫПОЛНЯТЬ ТРАХЕОТОМИЮ ПРИ СЛЕДУЮЩЕЙ ПАТОЛОГИИ:</b>  фолликулярной ангине  гортанной ангине  лакунарной ангине  язвенно-некротической ангине</p> <p>350.       <b>РАННИЕ ОСЛОЖНЕНИЯ АДЕНОТОМИИ:</b>  парез мягкого неба  аспирация срезанной части миндалина, кровотечения  острый синусит  острый отит</p> <p>351.       <b>ПОСЛЕДОВАТЕЛЬНОСТЬ МАНИПУЛЯЦИЙ ПРИ ВСКРЫТИИ ПАРАТОНЗИЛЛЯРНОГО АБСЦЕССА:</b>  вскрытие абсцесса, разведение краев разреза, пункция абсцесса  вскрытие абсцесса, разведение краев разреза, пункция абсцесса, обезболивание  обезболивание, пункция абсцесса, вскрытие абсцесса, разведение краев разреза</p>	
--	--

<p>пункция абсцесса, вскрытие абсцесса, разведение краев разреза, обезболивание</p> <p>352. ПОСЛЕДОВАТЕЛЬНОСТЬ МАНИПУЛЯЦИЙ ПРИ ВСКРЫТИИ ЗАГЛОТОЧНОГО АБСЦЕССА:  обезболивание, пункция абсцесса с отсасыванием гноя, вскрытие абсцесса расширение краев разреза, наклон головы вниз  обезболивание, пункция абсцесса с отсасыванием гноя, наклон головы вниз, вскрытие абсцесса, расширение краев разреза  обезболивание, вскрытие абсцесса, пункция абсцесса с отсасыванием гноя, наклон головы вниз, расширение краев разреза  обезболивание, вскрытие абсцесса, пункция абсцесса с отсасыванием гноя, расширение краев разреза, наклон головы вниз</p> <p>353. ФОРМЫ КРУПА:  ложный и истинный  катаральный и гнойный  острый и хронический  воспалительный и невоспалительный</p> <p>354. ОСНОВНОЙ ЭТИОЛОГИЧЕСКИЙ ФАКТОР ВОЗНИКНОВЕНИЯ ЛОЖНОГО КРУПА:  бактериальная микрофлора  бацилла Коха  бацилла Леффлера  респираторные вирусные инфекции</p> <p>355. ОСНОВНОЙ ЭТИОЛОГИЧЕСКИЙ ФАКТОР ВОЗНИКНОВЕНИЯ ИСТИННОГО КРУПА:  бацилла Коха  бледная трепонема  бацилла Леффлера  респираторные вирусы</p> <p>356. ПО КЛИНИЧЕСКОМУ ТЕЧЕНИЮ СТЕНОЗЫ ГОРТАНИ ДЕЛЯТ НА:  острые и хронические  молниеносные, острые, подострые, хронические  доброкачественные и злокачественные  легкие средние и тяжелые</p> <p>357. ЛОЖНЫЙ КРУП – ЭТО:  стеноз гортани, обусловленный образованием дифтерийных пленок  стеноз гортани, обусловленный ростом опухоли  стеноз гортани, возникающий при подскладочном ларингите  стеноз гортани, обусловленный рубцовой деформацией</p> <p>358. ВРЕМЯ ВОЗНИКНОВЕНИЯ ПРИСТУПА УДУШЬЯ ПРИ ЛОЖНОМ КРУПЕ:  утром  ночью  в любое время суток, по мере нарастания отека  в любое время суток, по мере накопления корок (пленок)</p> <p>359. ВОЗРАСТ, В КОТОРОМ ЧАЩЕ ВСЕГО НАБЛЮДАЕТСЯ ЛОЖНЫЙ КРУП:  3 – 5 лет  14 – 18 лет  40 – 50 лет  75 – 80 лет</p>	
---	--

<p>360.        ЛАРИНГОСКОПИЧЕСКАЯ КАРТИНА ПРИ ПОДСКЛАДОЧНОМ ЛАРИНГИТЕ:  в подскладочном пространстве корки грязно-серого цвета, слизистая гиперемирована  инфильтрация и гиперемия истинных голосовых складок  сужение подскладочного пространства за счет отека слизистой;  слизистая бледно-розового или серо-красного цвета  сужение подскладочного пространства за счет бугристой инфильтрации с изъязвлениями</p> <p>361.        КОНИКОТОМИЯ ЧАЩЕ ПРОИЗВОДИТСЯ:  в экстренных случаях и сложных условиях, когда невозможно произвести классическую трахеотомию  при любой форме стеноза у детей  при любой форме стеноза у взрослых  не производят ни при каких обстоятельствах</p> <p>362.        ЭЛЕМЕНТЫ КОНСЕРВАТИВНОГО ЛЕЧЕНИЯ ПРИ ПОДСКЛАДОЧНОМ ЛАРИНГИТЕ:  кортикостероиды ингаляционно, парентерально, при необходимости – интубация, ИВЛ  кортикостероиды ингаляционно, , при необходимости – интубация, ИВЛ  кортикостероиды ингаляционно, нестероидные противовоспалительные средства  антибиотикотерапия, при необходимости – интубация, ИВЛ</p> <p>363.        ИСТИННЫЙ КРУП – ЭТО:  стеноз гортани, обусловленный образованием дифтерийных пленок  стеноз гортани, обусловленный опухолевым ростом  стеноз гортани, обусловленный воспалительным отеком и инфильтратом  стеноз гортани, обусловленный рубцовой деформацией</p> <p>364.        ПРИ ИСТИННОМ КРУПЕ ГОЛОС ОБЫЧНО:  чистый  вначале хриплый, затем чистый  хриплый  вначале хриплый, затем развивается полная афония</p> <p>365.        ВРЕМЯ ВОЗНИКНОВЕНИЯ ПРИСТУПА УДУШЬЯ ПРИ ИСТИННОМ КРУПЕ:  утром  в любое время суток, по мере нарастания пленок  ночью  в любое время по мере нарастания отека</p> <p>366.        ПОКАЗАНИЯ К НАЛОЖЕНИЮ ТРАХЕОСТОМЫ:  декомпенсированный стеноз гортани и асфиксия, обтурация ротоглотки и гортаноглотки, невозможность интубации при наличии показаний к ИВЛ, продлённая ИВЛ  опухолевый стеноз гортани, ложный круп  острый флегмонозный ларингит, рак гортани 3 – 4 стадии  острый ларингит, опухоли гортани</p> <p>367.        ПРИЧИНЫ ПОСТИНТУБАЦИОННОГО СТЕНОЗА ГОРТАНИ:  постинтубационная гранулёма, рубцовая деформация гортани  постинтубационный ларингит</p>	
--	--



<p>аллергическая реакция с подсклаочным ларингитом развитие гиперпластического ларингита</p> <p>368. ЭЛЕМЕНТЫ УХОДА ЗА ТРАХЕОСТОМИРОВАННЫМ БОЛЬНЫМ: антибиотикотерапия системная, туалет трахеоканюля, туалет послеоперационной раны, санация нижних дыхательных путей туалет послеоперационной раны, туалет трахеоканюли туалет послеоперационной раны, туалет трахеоканюли, санация нижних дыхательных путей</p> <p>369. ИНСПИРАТОРНАЯ ОДЫШКА ПРИ ФИЗИЧЕСКОЙ НАГРУЗКЕ, УМЕНЬШЕНИЕ ПАУЗ МЕЖДУ ВДОХОМ И ВЫДОХОМ, УРЕЖЕНИЕ ПУЛЬСА ХАРАКТЕРНО ДЛЯ: субкомпенсированной стадии стеноза гортани бронхиальной астмы компенсированной стадии стеноза гортани эмфиземы легких</p> <p>370. РАСПРОСТРАНЕННЫЙ ЦИАНОЗ, СТРИДОРНОЕ ДЫХАНИЕ, ВЫНУЖДЕННОЕ ПОЛОЖЕНИЕ, АКТИВНОЕ УЧАСТИЕ ДОПОЛНИТЕЛЬНОЙ МУСКУЛАТУРЫ В АКТЕ ДЫХАНИЯ ХАРАКТЕРНО ДЛЯ: субкомпенсированного стеноза гортани терминальной стадии стеноза гортани декомпенсированного стеноза гортани эмфиземы легких</p> <p>371. ПОСЛЕДОВАТЕЛЬНОСТЬ МАНИПУЛЯЦИЙ ПРИ ТРАХЕОСТОМИИ: укладка больного на столе, анестезия, разрез кожи, послойно мягких тканей до трахеи, фиксация трахеи, введение анестетика в трахею, вскрытие трахеи, введение трахеоканюли, контроль дыхания, наложение повязки анестезия, разрез кожи, послойно мягких тканей до трахеи, вскрытие трахеи, фиксация трахеи, введение трахеоканюли, наложение повязки, контроль дыхания анестезия, укладка больного на столе, разрез кожи, послойно мягких тканей до трахеи, вскрытие трахеи, фиксация трахеи, введение трахеоканюли, наложение повязки, контроль дыхания укладка больного на столе, анестезия, разрез кожи, послойно мягких тканей до трахеи, вскрытие трахеи, фиксация трахеи, введение трахеоканюли, наложение повязки, контроль дыхания</p> <p>372. КАКОВА ПОСЛЕДОВАТЕЛЬНОСТЬ ДИАГНОСТИЧЕСКИХ ДЕЙСТВИЙ ПРИ ГНОЙНОМ ГАЙМОРИТЕ: передняя и средняя риноскопия, рентгенография околоносовых пазух, диагностическая пункция, контрастная рентгенография, видеоэндоскопическое исследование передняя риноскопия, диагностическая пункция, контрастная рентгенография, видеоэндоскопическое исследование передняя риноскопия, диагностическая пункция, рентгенография околоносовых пазух, видеоэндоскопическое исследование передняя риноскопия, видеоэндоскопическое исследование, контрастная рентгенография околоносовых пазух</p> <p>373. ЧТО ЯВЛЯЕТСЯ ВЕДУЩИМ МЕТОДОМ КОНСЕРВАТИВНОЙ ТЕРАПИИ ГНОЙНОГО ГАЙМОРИТА?:</p>	
---	--

<p>зондирование и частичное дренирование пазухи  зондирование и полное дренирование пазухи  пункция и постоянное дренирование пазухи  пункция и полное дренирование пазухи</p> <p>374. ПОСЛЕДОВАТЕЛЬНОСТЬ ВЫПОЛНЕНИЯ ПУНКЦИИ  ВЕРХНЕЧЕЛЮСТНОЙ ПАЗУХИ:  анестезия слизистых оболочек нижнего носового хода, пункция  верхнечелюстной пазухи, отсасывание шприцем содержимого пазухи,  диагностическое промывание пазухи, введение лекарственных веществ  (при необходимости)  пункция верхнечелюстной пазухи, анестезия слизистых оболочек  нижнего носового хода, отсасывание шприцем содержимого пазухи,  диагностическое промывание пазухи, введение лекарственных веществ  (при необходимости)  пункция верхнечелюстной пазухи, отсасывание шприцем содержимого  пазухи, диагностическое промывание пазухи, введение лекарственных  веществ (при необходимости)  анестезия слизистых оболочек нижнего носового хода,  диагностическое промывание пазухи, пункция верхнечелюстной  пазухи, отсасывание шприцем содержимого пазухи, введение  лекарственных веществ (при необходимости)</p> <p>375. ПУНКЦИЮ ГАЙМОРОВОЙ ПАЗУХИ ПРОИЗВОДЯТ С  ПОМОЩЬЮ:  носоглоточного зеркала  иглы Куликовского  ушной воронки  шпателя</p> <p>376. ПУНКЦИЯ ВЕРХНЕЧЕЛЮСТНОЙ ПАЗУХИ ПРОИЗ-  ВОДИТСЯ ЧЕРЕЗ СЛЕДУЮЩИЙ НОСОВОЙ ХОД:  нижний  средний  верхний  общий</p> <p>377. ОСНОВНОЙ МЕТОД ЛЕЧЕНИЯ ВНУТРИЧЕРЕПНЫХ  РИНОГЕННЫХ ОСЛОЖНЕНИЙ:  хирургический  консервативный  физиотерапевтический  лучевой</p> <p>378. ХИРУРГИЧЕСКАЯ ТАКТИКА ПРИ ЛЕЧЕНИИ  ОБОСТРЕНИЯ ХРОНИЧЕСКОГО СИНУСИТА, ОСЛОЖНЕН-  НОГО ГНОЙНЫМ МЕНИНГИТОМ:  обнажение твёрдой мозговой оболочки передней черепной ямки,  фронтотомидотомия с неушитой раной  радикальная операция на пазухах и резекция нижних носовых раковин  радикальная операция на пазухах и резекция перегородки носа  радикальная операция на поражённых пазухах и формирование  сообщений их с полостью носа</p> <p>379. ХИРУРГИЧЕСКОЕ ЛЕЧЕНИЕ ХРОНИЧЕСКИХ СИНУ-  СИТОВ ВЫПОЛНЯЕТСЯ:  никогда  при отсутствии эффекта от консервативного лечения</p>	
--	--

<p>при наличии стойкого отека слизистой оболочки пазухи всегда</p> <p>380. ЦЕЛЬ ПРОВЕДЕНИЯ ПУНКЦИИ ВЕРХНЕЧЕЛЮСТНОЙ ПАЗУХИ ПРИ СИНУСИТАХ: лечебная и превентивная превентивная диагностическая и лечебная диагностическая и превентивная</p> <p>381. ОСНОВНЫЕ ПРИНЦИПЫ ХИРУРГИЧЕСКОГО ЛЕЧЕНИЯ СИНУСИТОВ: эндоназальное наложение широкого соустья с пораженной пазухой катетеризация пораженной пазухи вскрытие пораженной пазухи с удалением патологического содержимого, наложение широкого соустья с полостью носа вскрытие пазухи, удаление патологического содержимого</p> <p>382. ХИРУРГИЧЕСКОЕ ЛЕЧЕНИЕ ОСТРЫХ СИНУСИТОВ ПРИМЕНЯЕТСЯ В СЛЕДУЮЩИХ СЛУЧАЯХ: при неэффективности консервативного лечения при наличии внутричерепных осложнений, при наличии внутриглазных осложнений никогда всегда</p> <p>383. ПРИ ЗЛОКАЧЕСТВЕННЫХ ОПУХОЛЯХ ПОЛОСТИ НОСА И ОКОЛОНОСОВЫХ ПАЗУХ ПРИМЕНЯЮТ СЛЕДУЮЩИЕ МЕТОДЫ ЛЕЧЕНИЯ: хирургический, лучевой, химиотерапевтический и комбинированный хирургический, лучевой хирургический, лучевой, химиотерапевтический хирургический, комбинированный</p> <p>384. НАИБОЛЕЕ РАЦИОНАЛЬНЫМ СПОСОБОМ ЛЕЧЕНИЯ ПОЛИПОВ НОСА ЯВЛЯЕТСЯ: гаймороэтомидотомия и десенсебилизирующая терапия полипотомия гаймороэтомидотомия десенсебилизирующая терапия</p> <p>385. ПРИ ЗЛОКАЧЕСТВЕННЫХ ОПУХОЛЯХ ГЛОТКИ ПРИМЕНЯЮТ СЛЕДУЮЩИЕ МЕТОДЫ ЛЕЧЕНИЯ: рентгенотерапия, хирургическое лечение, комбинированное лечение лучевая терапия, химиотерапия, хирургическое и комбинированное лечение рентгенотерапия, химиотерапия, хирургическое и комбинированное лечение лучевая терапия, химиотерапия</p> <p>386. НАИБОЛЕЕ ЧАСТЫЕ ПРИЧИНЫ РЕЦИДИВИРОВАНИЯ АДЕНОИДОВ: аллергологическая реактивность организма, технические погрешности при выполнении аденотомии тиреотоксикоз, аллергологическая реактивность организма, технические погрешности при выполнении аденотомии нарушение белкового обмена организма, аллергологическая реактивность организма, технические погрешности при выполнении аденотомии</p>	
--	--

технические погрешности при выполнении аденотомии, нарушение белкового обмена организма

**387. ПОКАЗАНИЯ К ТОНЗИЛЛЭКТОМИИ:**

частые ангины, ревматизм

декомпенсированная форма хронического тонзиллита, гиперплазия нёбных миндалин 3 степени

ангины 2 раза в год, гнойные пробки в лакунах нёбных миндалин

язвенно-некротическая ангина

**388. НАЗОВИТЕ АБСОЛЮТНЫЕ ПРОТИВОПОКАЗАНИЯ ДЛЯ ТОНЗИЛЭКТОМИИ:**

сахарный диабет, цирроз печени, язва желудка и 12-перстной кишки

заболевания крови с нарушением свёртывающей системы крови

пожилой возраст, гипотония, неврастения, вегетососудистая дистония

острые воспалительные заболевания

**389. КАКОЕ ЛЕЧЕНИЕ, НА ВАШ ВЗГЛЯД, НАИБОЛЕЕ ПРИЕМЛЕМО ПРИ ОСТРОМ ЛАРИНГИТЕ?:**

ингаляции, нестероидные противовоспалительные средства,

антигистаминные препараты, редко – антибиотики, фонофорез с

гидрокартизоном или электрофорез с йодистым калием, вливания

различных лекарственных смесей при помощи горланного шприца

ингаляции, анальгетики, антигистаминные препараты, редко –

антибиотики, фонофорез с гидрокартизоном или электрофорез с

йодистым калием, вливания различных лекарственных смесей при

помощи горланного шприца, прижигание слизистой

ингаляции, анальгетики, витамины, антибиотики, фонофорез с

гидрокартизоном или электрофорез с йодистым калием, прижигание

слизистой

ингаляции, анальгетики, редко – антибиотики, фонофорез с

гидрокартизоном или электрофорез с йодистым калием, вливания

различных лекарственных смесей при помощи горланного шприца

**390. ЛЕЧЕНИЕ ОСТРОГО ВОСПАЛЕНИЯ СРЕДНЕГО УХА ВКЛЮЧАЕТ В СЕБЯ:**

парацентез барабанной перепонки в доперфорационную стадию,

антибиотикотерапия, десенсебилизирующие препараты,

сосудосуживающие капли в нос, физиолечение, туалет наружного уха

сульфаниламиды, десенсебилизирующая терапия, общая укрепляющая

и дегидратационная терапия

лечение отита в стадии до перфорации без парацентеза, антибиотики

сульфаниламиды, десенсебилизирующие средства;}

**391. ВИДЫ ЛЕЧЕНИЯ ПРИ ОСТРЫХ ГНОЙНЫХ СРЕДНИХ ОТИТАХ БЕЗ ПЕРФОРАЦИИ:**

антибактериальная терапия, тимпанопункция, парацентез, ФТЛ

хирургическое лечение с последующей консервативной терапией

консервативное лечение: местная терапия, болеутоляющая,

жаропонижающая, антибактериальная

лучевая терапия

**392. ПАРАЦЕНТЕЗ БАРАБАННОЙ ПЕРЕПОНКИ ПРОИЗВОДЯТ В:**

задне-верхнем квадранте

передне-верхнем квадранте

передне-нижнем квадранте

задне-нижнем квадранте

## 393. ПОКАЗАНИЯ К ПАРАЦЕНТЕЗУ:

высокая температура, изнуряющая боль в ухе, явления менингизма  
 высокая температура, изнуряющая боль в ухе, явления менингизма,  
 шум в ухе, выпячивание барабанной перепонки  
 высокая температура, изнуряющая боль в ухе, явления менингизма,  
 шум в ухе, провисание задневерхнего квадранта барабанной  
 перепонки, парез лицевого нерва  
 высокая температура, изнуряющая боль в ухе, явления менингизма,  
 парез лицевого нерва

394. ПЛАН ЛЕЧЕНИЯ ПРИ ОСТРОМ КАТАРАЛЬНОМ  
СРЕДНЕМ ОТИТЕ:

назначение сосудосуживающих капель в нос, антигистаминных  
 препаратов, поливитаминов, симптоматических средств, смазывание  
 носоглоточного устья слуховой трубы сосудосуживающими каплями,  
 введение протолитических ферментов, муколитиков в барабанную  
 полость при катетеризации слуховой трубы, пневмомассаж барабанной  
 перепонки, а также хирургические методы лечения: тимпанопункция,  
 миринготомия, шунтирование

назначение сосудосуживающих капель в нос, антибиотиков,  
 антигистаминных препаратов, поливитаминов, симптоматических  
 средств, смазывание носоглоточного устья слуховой трубы  
 сосудосуживающими каплями (массаж), введение про теолитических  
 ферментов, муколитиков в барабанную полость при катетеризации  
 слуховой трубы, пневмомассаж барабанной перепонки, а также  
 хирургические методы лечения: тимпанопункция, миринготомия,  
 шунтирование

назначение сосудосуживающих капель в нос, сульфаниламидов,  
 антигистаминных препаратов, поливитаминов, симптоматических  
 средств, смазывание носоглоточного устья слуховой трубы  
 сосудосуживающими каплями (массаж), введение протеолитических  
 ферментов, муколитиков в барабанную полость при катетеризации  
 слуховой трубы, пневмомассаж барабанной перепонки, а также  
 хирургические методы лечения: тимпанопункция, миринготомия,  
 шунтирование

назначение сосудосуживающих капель в нос, антибиотиков,  
 сульфаниламидов, антигистаминных препаратов, поливитаминов,  
 симптоматических средств, смазывание носоглоточного устья слуховой  
 трубы сосудосуживающими каплями (массаж), введение  
 протелитических ферментов, муколитиков в барабанную полость при  
 катетеризации слуховой трубы, пневмомассаж барабанной перепонки,  
 а также хирургические методы лечения: тимпанопункция,  
 миринготомия, шунтирование

395. ПРИ ОТОГЕННОМ ЭКСТРАДУРАЛЬНОМ АБСЦЕССЕ  
МОЗГА НЕОБХОДИМО ПРОИЗВОДИТЬ:

антромастоидотомию  
 общеполостную радикальную операцию  
 расширенную общеполостную операцию с обнажением мозговой  
 оболочки  
 аттикотомию

396. ОПЕРАЦИИ, НАИБОЛЕЕ ЧАСТО ПРОВОДИМЫЕ ПРИ  
ОТОСКЛЕРОЗЕ:

радикальная общеполостная операция

<p>вскрытие эндолимфатического мешка, перерезка барабанной струны антромастотомия стапедопластика, мобилизация стремени, фенестрация подножной пластинки стремени</p> <p>397. ДРЕНИРОВАНИЕ ЭНДОЛИМФАТИЧЕСКОГО МЕШКА МОЖЕТ БЫТЬ ПОКАЗАНО ПРИ: болезни Меньера сенсоневральной тугоухости отосклерозе тимпаносклерозе</p> <p>398. ЛЕЧЕНИЕ ПРИ ОСТРОЙ СЕНСОНЕВРАЛЬНОЙ ТУГОУХОСТИ: кортикостероиды системно, транстимпанально, ноотропы, сосудистое лечение, антиоксиданты, витаминотерапия, физиотерапевтические методы ноотропы, сосудистое лечение, антиоксиданты, витаминотерапия, физиотерапевтические методы ноотропы, сосудистое лечение, антиоксиданты, витаминотерапия, физиотерапевтические методы, парамеатальные блокады антибиотикотерапия, физиотерапевтические методы</p> <p>399. КОХЛЕАРНАЯ ИМПЛАНТАЦИЯ МОЖЕТ БЫТЬ ИСПОЛЬЗОВАНА ПРИ: болезни Меньера сенсоневральной тугоухости тимпаносклерозе отосклерозе</p> <p>400. ПРИ ПРОДУВАНИИ СЛУХОВЫХ ТРУБ ПРИ ХРОНИЧЕСКОМ КАТАРАЛЬНОМ СРЕДНЕМ ОТИТЕ ФУНКЦИЯ СЛУХА: ухудшается улучшается не меняется противопоказана данная манипуляция</p> <p>401. ЭКЗЕМАТОЗНЫЙ НАРУЖНЫЙ ОТИТ ХАРАКТЕРИЗУЕТСЯ: острой болью сухостью кожи кожным зудом повышением температуры</p> <p>402. ПРИ РОЖИСТОМ ВОСПАЛЕНИИ НАРУЖНОГО СЛУХОВОГО ПРОХОДА БАРАБАННАЯ ПЕРЕПОНКА БЫВАЕТ: гиперемированной буллезно измененной втянутой интактной</p> <p>403. В КАКОМ КВАДРАНТЕ ЧАЩЕ ЛОКАЛИЗУЕТСЯ ЩЕЛЕВИДНЫЙ ДЕФЕКТ БАРАБАННОЙ ПЕРЕПОНКИ ПРИ ОСТРОМ ГНОЙНОМ СРЕДНЕМ ОТИТЕ: передне-нижнем передне-верхнем задне-верхнем задне-нижнем</p>	
---	--

<p>404.       ОСНОВНЫМ СИМПТОМОМ ОСТРОГО СРЕДНЕГО ОТИТА У ДЕТЕЙ ЯВЛЯЕТСЯ:</p> <p>боль в ухе отделяемое из уха повышение температуры тела диарея</p> <p>405.       ФУРУНКУЛ ЗАДНЕЙ СТЕНКИ НАРУЖНОГО СЛУХО- ВОГО ПРОХОДА В ОТЛИЧИЕ ОТ МАСТОИДИТА ПРОЯВЛЯ- ЕТСЯ:</p> <p>снижением слуха по нейросенсорному типу припухлостью мягких тканей в заушной области выраженной болью при жевании и потягивании за козелок нависанием задней стенки наружного слухового прохода</p> <p>406.       ОСНОВНОЙ ПРИЧИНОЙ ПРИОБРЕТЕННОЙ ГЛУ- ХОТЫ У ДЕТЕЙ ЯВЛЯЕТСЯ:</p> <p>менингогенный лабиринтит врожденная аномалия внутреннего уха рецидивирующий острый средний отит травма пирамиды височной кости</p> <p>407.       ОТЕЧНОСТЬ И БОЛЕЗНЕННОСТЬ МЯГКИХ ТКАНЕЙ ПО ЗАДНЕМУ КРАЮ СОСЦЕВИДНОГО ОТРОСТКА (СИМП- ТОМ ГРИЗИНГЕРА) ЯВЛЯЕТСЯ ПРОЯВЛЕНИЕМ:</p> <p>петрозита тромбоза внутренней яремной вены тромбоза сигмовидного синуса~экстрадурального абсцесса задней черепной ямки</p> <p>408.       К МЕТОДАМ ОБЪЕКТИВНОЙ АУДИОМЕТРИИ ОТ- НОСИТСЯ:</p> <p>регистрация слуховых вызванных потенциалов тональная пороговая аудиометрия тональная надпороговая аудиометрия ультразвуковое исследование слуха</p> <p>409.       СИМПТОМОМ ГЛОМУСНОЙ ОПУХОЛИ СРЕДНЕГО УХА ЯВЛЯЕТСЯ:</p> <p>красное пульсирующее образование за барабанной перепонкой кровенаполненная булла на барабанной перепонке часто образующаяся геморрагическая корка в наружном слуховом проходе высокочастотный постоянный шум в больном ухе</p> <p>410.       ВЫНУЖДЕННОЕ ПОЛОЖЕНИЕ ГОЛОВЫ НАБЛЮДА- ЕТСЯ ПРИ:</p> <p>менингите абсцессе мозжечка тромбозе сигмовидного минуса абсцессе лобной доли головного мозга</p> <p>411.       ВНЕЗАПНОЕ ДЛИТЕЛЬНОЕ СНИЖЕНИЕ ВЕСТИБУ- ЛЯРНОЙ ФУНКЦИИ БЕЗ СНИЖЕНИЯ СЛУХА СВИДЕТЕЛЬ- СТВУЕТ О:</p> <p>болезни Меньера серозном лабиринтите акустической шванноме вестибулярном нейроните</p>	
---	--

<p>412.        НАИБОЛЕЕ ЧАСТО ВСТРЕЧАЕТСЯ ДОБРОКАЧЕСТВЕННОЕ ПАРОКСИЗМАЛЬНОЕ ПОЗИЦИОННОЕ ГОЛОВОКРУЖЕНИЕ _____ ПОЛУКРУЖНОГО КАНАЛА:</p> <p>заднего горизонтального переднего верхнего</p> <p>413.        НАРУШЕНИЕ СЛУХА СРЕДИ НАСЕЛЕНИЯ НАИБОЛЕЕ ЧАСТО ОБУСЛОВЛЕНО:</p> <p>хроническим гнойным средним отитом отосклерозом сенсоневральной тугоухостью болезнью Меньера</p> <p>414.        ЗАКРЫТАЯ ГНУСАВОСТЬ У ДЕТЕЙ ЧАЩЕ НАБЛЮДАЕТСЯ ПРИ:</p> <p>аденоидите евстахиите хроническом тонзиллите парезе мягкого неба</p> <p>415.        ДИФФЕРЕНЦИАЛЬНАЯ ДИАГНОСТИКА ОТОЛИКВОРЕИ ПРОВОДИТСЯ С:</p> <p>острым гнойным средним отитом экссудативным средним отитом тубоотитом хроническим гнойным средним отитом</p> <p>416.        ПОЯВЛЕНИЕ СИСТЕМНОГО ГОЛОВОКРУЖЕНИЯ ПРИ ТУАЛТЕ УХА У ПАЦИЕНТА С ХРОНИЧЕСКИМ ГНОЙНЫМ СРЕДНИМ ОТИТОМ МОЖЕТ СВИДЕТЕЛЬСТВОВАТЬ О:</p> <p>наличии фистулы лабиринта развитии болезни меньера начале формирования абсцесса мозжечка вертебро-базиллярной недостаточности</p> <p>417.        ПРОБА, ПОЗВОЛЯЮЩАЯ ДИФФЕРЕНЦИРОВАТЬ ДОБРОКАЧЕСТВЕННОЕ ПАРОКСИЗМАЛЬНОЕ ПОЗИЦИОННОЕ ГОЛОВОКРУЖЕНИЕ ЗАДНЕГО ПОЛУКРУЖНОГО КАНАЛА ОТ ДРУГИХ ВЕСТИБУЛЯРНЫХ ДИСФУНКЦИЙ НАЗЫВАЕТСЯ ПРОБОЙ:</p> <p>Ромберга Барани Дикса-Халпайка Фишера-Баре</p> <p>418.        КАКОЙ НИСТАГМ СВИДЕТЕЛЬСТВУЕТ О НАЛИЧИИ ФИСТУЛЫ ЛАБИРИНТА:</p> <p>калорический гальванический прессорный поствращательный</p> <p>419.        ПРИ ПЕРИХОНДРИТЕ УШНОЙ РАКОВИНЫ В ОТЛИЧИЕ ОТ РОЖИ МОЧКА УШНОЙ РАКОВИНЫ:</p> <p>не вовлекается в воспалительный процесс гиперемирована и отёчна с четкими границами</p>	
--	--



<p>воспалена, гипремия распространяется на заушную область покрыта пузырьками с серозным содержимым на воспаленной коже</p> <p>420. <b>НАИБОЛЕЕ УЗКИЙ УЧАСТОК НАРУЖНОГО СЛУХОВОГО ПРОХОДА:</b> середина костного отдела не имеется перешеек начало хрящевого отдела</p> <p>421. <b>ПЕРФОРАЦИЯ В РАССЛАБЛЕННОЙ ЧАСТИ БАРАБАННОЙ ПЕРЕПОНКИ ЯВЛЯЕТСЯ ПРИЗНАКОМ ХРОНИЧЕСКОГО:</b> экссудативного среднего отита гнойного эпитимпанита адгезивного среднего отита гнойного мезотимпанита</p> <p>422. <b>ХАРАКТЕРНЫМ СИМПТОМОМ АБСЦЕССА ЛЕВОЙ ВИСОЧНОЙ ДОЛИ МОЗГА У ПРАВШЕЙ ЯВЛЯЕТСЯ:</b> амнестическая афазия ригидность затылочных мышц симптом Кернига нарушение сознания</p> <p>423. <b>КОНДУКТИВНАЯ ТУГОУХОСТЬ ХАРАКТЕРИЗУЕТ:</b> отосклероз нейросенсорную тугоухость острый наружный отит острый евстахеит</p> <p>424. <b>МАНЕВР, ЭФФЕКТИВНЫЙ В ЛЕЧЕНИИ ДОБРОКАЧЕСТВЕННОГО ПАРОКСИЗМАЛЬНОГО ПОЗИЦИОННОГО ГОЛОВОКРУЖЕНИЯ ЗАДНЕГО ПОЛУКРУЖНОГО КАНАЛА НАЗЫВАЮТ МАНЕВРОМ:</b> Эпли Барани Ринне Желле</p> <p>425. <b>ТОКСИЧНЫМИ ДЛЯ СТРУКТУР ВНУТРЕННЕГО УША ЯВЛЯЮТСЯ:</b> пенициллины фторхинолоны аминогликозиды макролиды</p> <p>426. <b>К СОВРЕМЕННОМУ ЭФФЕКТИВНОМУ МЕТОДУ ЛЕЧЕНИЯ СТОЙКОЙ ДИСФУНКЦИИ СЛУХОВОЙ ТРУБЫ ОТНОСИТСЯ:</b> катетеризация продувание баллоном политцера электростимуляция мышц баллонная дилатация глоточного устья</p> <p>427. <b>ДЛИТЕЛЬНОСТЬ АНТИБАКТЕРИАЛЬНОГО ЛЕЧЕНИЯ ОСТРОГО ГНОЙНОГО СРЕДНЕГО ОТИТА СОСТАВЛЯЕТ:</b> 7-10 дней 5-7 дней</p>	
---	--

<p>10-15 дней 15-20 дней</p> <p>428. УШНЫЕ КАПЛИ, РАЗРЕШЕННЫЕ К ПРИМЕНЕНИЮ ПРИ ПЕРФОРАЦИИ БАРАБАННОЙ ПЕРЕПОНКИ У ДЕТЕЙ, СОДЕРЖАТ:</p> <p>рифампицин диоксидин неомицин ципрофлоксацин</p> <p>429. ОСНОВНЫМИ МЕТОДАМИ ЛЕЧЕНИЯ ПАЦИЕНТА С УШНЫМ ШУМОМ ЯВЛЯЮТСЯ:</p> <p>использование маскёров шума и психологических тренингов подбор слухового аппарата и курса лечебной гимнастики диагностическая и лечебная тимпанотомии с введением глюкокортикостероидов кохлеарная имплантация в сочетании с плекусотомией</p> <p>430. В КАЧЕСТВЕ МЕСТНОЙ ТЕРАПИИ ГРИБКОВОГО ОТИТА, ВЫЗВАННОГО ГРИБАМИ РОДА ASPERGILLUS, НАИБОЛЕЕ ЭФФЕКТИВНО НАЗНАЧАТЬ КОМБИНАЦИЮ РАСТВОРОВ:</p> <p>клотримазола и хлорамфеникола хлорнитрофенола и нафтифина спиртовой борной кислоты 3% и фуорцина октенидина дигидрохлорида и феноксиэтанола</p> <p>431. В КАЧЕСТВЕ МЕСТНОЙ ТЕРАПИИ НАРУЖНОГО ГРИБКОВОГО ОТИТА, ВЫЗВАННОГО ГРИБАМИ РОДА CANDIDA НАИБОЛЕЕ ЭФФЕКТИВНО НАЗНАЧАТЬ КОМБИНАЦИЮ РАСТВОРОВ:</p> <p>хлорнитрофенола и хлорамфеникола спиртовой борной кислоты 3% и фуорцина клотримазола и нафтифина октенидина дигидрохлорида и феноксиэтанола</p> <p>432. В КАЧЕСТВЕ СИСТЕМНОЙ ТЕРАПИИ ГРИБКОВОГО СРЕДНЕГО ОТИТА, ВЫЗВАННОГО ГРИБАМИ РОДА ASPERGILLUS, НАИБОЛЕЕ ЭФФЕКТИВНО НАЗНАЧАТЬ:</p> <p>итраконазол флуконазол нистатин натамицин</p> <p>433. В КАЧЕСТВЕ СИСТЕМНОЙ ТЕРАПИИ НАРУЖНОГО ГРИБКОВОГО ОТИТА, ВЫЗВАННОГО ГРИБАМИ РОДА CANDIDA, НАИБОЛЕЕ ЭФФЕКТИВНО НАЗНАЧАТЬ:</p> <p>кетоконазол нистатин флуконазол клотримазол</p> <p>434. В КАЧЕСТВЕ СТАРТОВОЙ АНТИБАКТЕРИАЛЬНОЙ ТЕРАПИИ У ВЗРОСЛЫХ С НЕОСЛОЖНЕННЫМ ТЕЧЕНИЕМ ОСТРОГО ГНОЙНОГО СРЕДНЕГО ОТИТА НЕОБХОДИМО 2 РАЗА В СУТКИ НАЗНАЧИТЬ:</p> <p>амоксциллин внутрь 1,0 г кларитромицин 0,5 г</p>	
---	--

<p>ципрофлоксацин 500 мг  метронидазол 500мг-700 мг</p> <p>435. СТАРТОВАЯ АНТИБАКТЕРИАЛЬНАЯ ТЕРАПИЯ У ВЗРОСЛЫХ СО СРЕДНЕ-ТЯЖЕЛЫМ ИЛИ ОСЛОЖНЕННЫМ ТЕЧЕНИЕМ ОСТРОГО СРЕДНЕГО ГНОЙНОГО ОТИТА ВКЛЮЧАЕТ НАЗНАЧЕНИЕ 2 РАЗА В ДЕНЬ:</p> <p>klarитромицина 0,5 г  амоксициллин\клавуланата внутрь 1,0 г  ципрофлоксацина 500 мг  метронидазола 0,5-0,75мг</p> <p>436. СТАРТОВАЯ АНТИБАКТЕРИАЛЬНАЯ ТЕРАПИЯ У ДЕТЕЙ С ОСТРЫМ ГНОЙНЫМ СРЕДНИМ ОТИТОМ ВКЛЮЧАЕТ НАЗНАЧЕНИЕ:</p> <p>азитромицина 10 мг/кг 1 раз в день  метронидазол а20-30 мг/кг в день  гентамицина 3-5 мг x 3 раза в сутки  амоксициллина 40-90 мг/кг/сут в 3 приема</p> <p>437. ОСЛОЖНЕНИЕМ УСТАНОВКИ ТИМПАНОСТОМИЧЕСКОЙ ТРУБКИ ЯВЛЯЕТСЯ РАЗВИТИЕ:</p> <p>хронической фистулы лабиринта  стойкой перфорации барабанной перепонки  периферического пареза лицевого нерва  свищевых ходов в проекции антрума</p> <p>438. ОСНОВНЫЕ ПРИНЦИПЫ ЛЕЧЕНИЯ ЭКССУДАТИВНОГО СРЕДНЕГО ОТИТА НА ФОНЕ УВЕЛИЧЕННЫХ АДЕНОИДНЫХ ВЕГЕТАЦИЙ ЗАКЛЮЧАЮТСЯ В ПРОВЕДЕНИИ:</p> <p>катетеризации слуховой трубы с ирригационной терапией  общей и местной муколитической терапии  физиотерапии в объеме электрофореза с лидазой на заушную область и с калием интраназально  шунтирования барабанной полости с аденотомией</p> <p>439. ПРИ ЭКССУДАТИВНОМ СРЕДНЕМ ОТИТЕ РАЦИОНАЛЬНО ПРИМЕНЯТЬ ХИРУРГИЧЕСКОЕ ЛЕЧЕНИЕ В ОБЪЕМЕ:</p> <p>шунтирования барабанной полости  антромастоидотомии  радикальной операции на среднем ухе  парацентеза с эвакуацией содержимого барабанной полости</p> <p>440. ПРИ СЛУХОПРОТЕЗИРОВАНИИ БОЛЬНОГО С ПОРАЖЕНИЕМ ЗВУКОВОСПРИНИМАЮЩЕГО АППАРАТА МОЖНО ДОБИТЬСЯ РАЗБОРЧИВОСТИ РЕЧИ ДО:</p> <p>100%  80%  60%  50%</p> <p>441. АРГУМЕНТОМ В ПРИНЯТИИ РЕШЕНИЯ О ПРИСВОЕНИИ ИНВАЛИДНОСТИ ПО ПОТЕРЕ СЛУХА ЯВЛЯЕТСЯ:</p> <p>степень остроты слуха на ухо, которое хуже слышит  степень остроты слуха на ухо, которое лучше слышит  длительность конкретного заболевания уха  длительность тугоухости на оба уха</p>	
---	--

442. В СООТВЕТСТВИИ С МЕЖДУНАРОДНЫМИ СТАНДАРТАМИ КОХЛЕАРНАЯ ИМПЛАНТАЦИЯ РАЗРЕШЕНА ДЕТЯМ С:

1-го года  
6 месяцев  
2-х лет  
5-и лет

443. ПРЕДПОЧТИТЕЛЬНЫМ МЕТОДОМ СЛУХОПРОТЕЗИРОВАНИЯ ДЛЯ ДЕТЕЙ РАННЕГО ВОЗРАСТА ЯВЛЯЕТСЯ:

бинауральный  
монауральный  
кохлеарная имплантация  
имплант костной проводимости

444. ОТ МОМЕНТА НАСТУПЛЕНИЯ НЕЙРОСЕНСОРНОЙ ТУГОУХОСТИ ТЯЖЕЛОЙ СТЕПЕНИ КОХЛЕАРНУЮ ИМПЛАНТАЦИЮ НЕОБХОДИМО ПРОВОДИТЬ:

как можно раньше  
через 1 год  
через 5 лет  
через 10 лет

445. ВАЖНЫМ МОМЕНТОМ ПРОФИЛАКТИКИ ЗАБОЛЕВАНИЯ ОСТРЫМ СРЕДНИМ ОТИТОМ У ДЕТЕЙ ЯВЛЯЕТСЯ:

закаливающие мероприятия  
раннее введение прикорма  
своевременная вакцинация  
раннее начало посещения детских дошкольных учреждений

446. ПЕРВЫМ ЭТАПОМ ЛЕЧЕНИЯ ПАЦИЕНТА С ОСТРЫМ ГНОЙНЫМ СРЕДНИМ ОТИТОМ, ОСЛОЖНЕННЫМ СУБПЕРИОСТАЛЬНЫМ АБСЦЕССОМ, ЯВЛЯЕТСЯ:

тимпанопункция и пункция абсцесса  
широкое вскрытие абсцесса  
назначение антибактериальной и дезинтоксикационной терапии  
антромастоидотомия с сохранением задней стенки наружного слухового прохода

447. ОПЕРАЦИЯ ПО ВСКРЫТИЮ СОСЦЕВИДНОГО ОТРОСТКА У ДЕТЕЙ РАННЕГО ВОЗРАСТА С ОСТРЫМ СРЕДНИМ ОТИТОМ, ОТОАНТРИТОМ, ОСУЩЕСТВЛЯЕТСЯ В ОБЪЕМЕ:

антротомии  
антромастоидотомии с сохранением задней стенки  
расширенной радикальной операции  
антромастоидотомии с удалением задней стенки

448. ПРИ ВНЕЗАПНОЙ ИДИОПАТИЧЕСКОЙ НЕЙРОСЕНСОРНОЙ ТУГОУХОСТИ ПОКАЗАНО НАЗНАЧЕНИЕ СЛЕДУЮЩИХ ПРЕПАРАТОВ:

антигистаминных  
глюкокортикостероидных  
антибактериальных  
ферментных

449. ГОСПИТАЛИЗАЦИЯ В СТАЦИОНАР ПРИ ОТМОРОЖЕНИИ УШНОЙ РАКОВИНЫ ПОКАЗАНА ПРИ:

<p>отморожении II-IV степени отморожении I степени отсутствии чувствительности ушной раковины гиперемии ушной раковины</p> <p>450. ТАКТИКА ЛЕЧЕНИЯ ФУРУНКУЛА СЛУХОВОГО ПРОХОДА В СТАДИИ АБСЦЕДИРОВАНИЯ ПРЕДПОЛАГАЕТ В ПЕРВУЮ ОЧЕРЕДЬ:</p> <p>выдавливание стержня широкое вскрытие назначение физиотерапии назначение антибактериальной терапии</p> <p>451. «ВКОЛОЧЕННЫЙ» В СЛУХОВОЙ ПРОХОД МЕТАЛЛИЧЕСКИЙ ШАРИК ЛЕГЧЕ УДАЛИТЬ:</p> <p>крючком пинцетом водой магнитом</p> <p>452. НАИБОЛЬШУЮ ДИАГНОСТИЧЕСКУЮ ЦЕННОСТЬ ПРИ ОТОГЕННОМ СЕПСИСЕ ИМЕЕТ БАКТЕРИОЛОГИЧЕСКОЕ ИССЛЕДОВАНИЕ:</p> <p>крови отделяемого из уха ликвора мочи</p> <p>453. ТЕМПЕРАТУРА ТЕЛА ПРИ ОТОГЕННЫХ АБСЦЕССАХ МОЗГА И МОЗЖЕЧКА ЧАЩЕ БЫВАЕТ:</p> <p>нормальной субфебрильной фебрильной гектической</p> <p>454. ПОКАЗАНИЕМ К РАДИКАЛЬНОЙ ОПЕРАЦИИ НА УХЕ ЯВЛЯЕТСЯ:</p> <p>острого гнойного среднего отита обострение хронического гнойного эпитимпанита острого мастоидита рецидивирующего экссудативного среднего отита</p> <p>455. ПАЦИЕНТУ С ЖАЛОБАМИ НА СНИЖЕНИЕ СЛУХА, ГОЛОВОКРУЖЕНИЕ, СОПРОВОЖДАЮЩЕЕСЯ ТОШНОТОЙ, РВОТОЙ И СПОНТАННЫМ НИСТАГМОМ, ВОЗНИКШИМ НА ФОНЕ ОСТРОГО СРЕДНЕГО ОТИТА БЕЗ ГНОЕТЕЧЕНИЯ НЕОБХОДИМО ПРОВЕСТИ:</p> <p>интенсивную терапию антибактериальную терапию парацентез срочную антротомию</p> <p>456. ДОБРОКАЧЕСТВЕННЫЕ ОПУХОЛИ ГОРТАНИ – ЭТО:</p> <p>папиллома, гемангиома, лимфангиома, саркома папиллома, гемангиома, лимфангиома папиллома, гемангиома, рак, лимфангиома, папиллома, рабдомиома, саркома, гемангиома</p> <p>457. ЗЛОКАЧЕСТВЕННЫЕ ОПУХОЛИ ХАРАКТЕРИЗУЮТСЯ:</p>	
--	--

быстрым ростом, наличием капсулы, наличием метастазов, гистологически дифференцированной тканью  
 быстрым ростом, наличием метастазов, гистологически дифференцированной тканью  
 быстрым ростом, наличием метастазов, гистологически недифференцированной тканью  
 быстрым ростом, наличием метастазов, гистологически недифференцированной тканью, наличием капсулы

458. **НАЗОВИТЕ ХАРАКТЕРНЫЕ СИМПТОМЫ РАКА ГОРТАНИ:**

стойкая гиперемия голосовой складки с очагами ороговения на ней,  
 полная подвижность гортани  
 инфильтрация голосовой складки с очагами, бледность кожных складок  
 ограниченная подвижность голосовой складки, нарушена архитектоника сосудов складок, инфильтрация, очаги ороговения  
 редкое нарушение архитектоники кровеносных сосудов голосовой складки, полная подвижность гортани

459. **СИМПТОМЫ РАКА ГОРТАНИ ПРИ ВЕСТИБУЛЯРНОЙ ЛОКАЛИЗАЦИИ:**

охриплость  
 затруднённое дыхание  
 парестезия, кашель, затруднение глотания  
 кровохарканье

460. **ФОРМЫ ХРОНИЧЕСКОГО ЛАРИНГИТА:**

катаральный, гипертрофический, атрофический  
 серозный, гнойный, некротический  
 инфильтративный, язвенный  
 компенсированный, декомпенсированный

461. **НАИБОЛЕЕ ЗЛОКАЧЕСТВЕННОЙ ЛОКАЛИЗАЦИЕЙ РАКА ЯВЛЯЕТСЯ:**

верхний отдел (вестибулярный)  
 средний отдел (область истинных голосовых складок)  
 нижний отдел (подскладочное пространство)  
 все перечисленные

462. **НАИБОЛЬШЕЙ РЕЗИСТЕНТНОСТЬЮ К ЛУЧЕВОЙ ТЕРАПИИ ОБЛАДАЕТ РАК ГОРТАНИ СЛЕДУЮЩЕЙ ЛОКАЛИЗАЦИИ:**

в нижнем отделе (подскладочное пространство)  
 в среднем отделе (область истинных голосовых складок)  
 в верхнем отделе (вестибулярный)  
 все перечисленные

463. **ОЗЛОКАЧЕСТВЛЯЕТСЯ ЧАЩЕ СЛЕДУЮЩАЯ ДОБРОКАЧЕСТВЕННАЯ ОПУХОЛЬ ГОРТАНИ:**

фиброма  
 ангиома  
 папиллома  
 лимфангиома

464. **ОСНОВНЫЕ ФОРМЫ ХРОНИЧЕСКОГО ГИПЕРТРОФИЧЕСКОГО ЛАРИНГИТА:**

певческие узелки, пахидермия, гиперкератоз  
 фиброма гиперкератоз

<p>пахидермия гемангиома</p> <p>465. ПРЕДРАКОВЫЕ ЗАБОЛЕВАНИЯ ГОРТАНИ: папиллома, пахидермия, дискератоз, ангиофиброма пахидермия, ангиофиброма карцинома, саркома дискератоз</p> <p>466. ЧАЩЕ РАКОМ ГОРТАНИ БОЛЕЮТ: мужчины женщины дети нет зависимости</p> <p>467. ЛОКАЛИЗАЦИЯ ГИПЕРТРОФИЧЕСКОГО ЛАРИНГИТА – ПАХИДЕРМИИ: в задней трети истинных голосовых складок, в области межчерпаловидного пространства в области межчерпаловидного пространства в передней комиссуре на границе передне-средней трети свободного края истинных голосовых складок</p> <p>468. ЛИМФА ИЗ ГОРТАНИ ОТТЕКАЕТ: заглочные глубокие шейные лимфоузлы, претрахеальные лимфоузлы подчелюстные лимфоузлы претрахеальные лимфоузлы</p> <p>469. НАИБОЛЬШЕЕ КОЛИЧЕСТВО ЛИМФАТИЧЕСКИХ СОСУДОВ В СЛЕДУЮЩЕМ ОТДЕЛЕ ГОРТАНИ: в верхнем в среднем в нижнем во всех перечисленных</p> <p>470. ГОЛОСОВЫЕ СКЛАДКИ ВЫСТЛАНЫ: многорядным цилиндрическим мерцательным эпителием многослойным плоским неороговевающим эпителием многослойным плоским ороговевающим эпителием однослойным плоским эпителием</p> <p>471. О СТОЙКОМ ИЗЛЕЧЕНИИ РАКА ГОРТАНИ МОЖНО ГОВОРИТЬ ЧЕРЕЗ: 1 год 3 года 10 лет 5 лет</p> <p>472. ЛОКАЛИЗАЦИЯ ГИПЕРТРОФИЧЕСКОГО ЛАРИНГИТА – ПЕВЧЕСКИХ УЗЕЛКОВ: в области межчерпаловидного пространства в передней комиссуре в задней трети истинных голосовых складок на границе передне-средней трети свободного края истинных голосовых складок</p> <p>473. МНОГОСЛОЙНЫЙ ПЛОСКИЙ ЭПИТЕЛИЙ ВЫСТИЛАЕТ СЛИЗИСТУЮ ОБОЛОЧКУ ГОРТАНИ В ОБЛАСТИ: голосовых складок межчерпаловидного пространства язычной</p>	
---	--

<p>поверхности надгортанника  межчерпаловидного пространства, гортанной поверхности надгортанника  гортанной поверхности надгортанника  язычной поверхности надгортанника</p> <p>474. НЕПРОИЗВОЛЬНЫЕ РИТМИЧЕСКИЕ ДВИЖЕНИЯ ГЛАЗНЫХ ЯБЛОК:  маятникообразные движения  прослеживающие движения  нистагм  плавающие движения</p> <p>475. НИСТАГМ, ВОЗНИКАЮЩИЙ ИЛИ ИЗМЕНЯЮЩИЙСЯ ПРИ ОПРЕДЕЛЕННОМ ПОЛОЖЕНИИ ГОЛОВЫ:  оптокинетический  пневматический  позиционный  установочный</p> <p>476. ТОШНОТА, РВОТА, ИЗМЕНЕНИЯ ГЕМОДИНАМИКИ, ПОВЫШЕННАЯ САЛИВАЦИЯ – ЭТО:  проявление вестибуло-соматической реакции  проявление вестибуло-вегетативной реакции  признаки гипертонического криза  признаки повышения внутричерепного давления</p> <p>477. ЖИДКОСТЬ, ЗАПОЛНЯЮЩАЯ ПЕРЕПОНЧАТЫЙ ЛАБИРИНТ:  эндолимфа  ликвор  перилимфа  плазма</p> <p>478. ЖИДКОСТЬ, КОТОРАЯ ЗАПОЛНЯЕТ КОСТНЫЙ ЛАБИРИНТ:  ликвор  транссудат  эндолимфа  перилимфа</p> <p>479. КАЛОРИЧЕСКАЯ ПРОБА – ЭТО:  метод исследования отолитового аппарата  метод исследования купулярного аппарата  метод исследования отолитового и купулярного аппаратов  метод исследования кохлеарного нерва</p> <p>480. НАПРАВЛЕНИЕ НИСТАГМА ПРИ ПРОВЕДЕНИИ ХОЛОДНОЙ КАЛОРИЧЕСКОЙ ПРОБЫ НА ПРАВОМ УХЕ:  вправо  влево  вверх  в обе стороны</p> <p>481. МЕТОДЫ ИССЛЕДОВАНИЯ ЭКСПЕРИМЕНТАЛЬНЫХ ВЕСТИБУЛЯРНЫХ РЕАКЦИЙ:  калорический тест, вращательный тест, отолитовая реакция, гальваническая проба  вращательный тест, звуковые раздражители  отолитовая реакция, гальваническая проба</p>	
---	--



гальваническая проба

482. В СОСТАВ ОТОЛИТОВОГО РЕЦЕПТОРНОГО ОРГАНА ВХОДЯТ

crista (гребешок) волосковые клетки

cupula (кисточка) отолиты

macula (пятно), волосковые клетки, отолиты, желеобразная субстанция  
волосковые клетки

483. ПРИ ПАТОЛОГИИ ЛАБИРИНТА БОЛЬНОЙ В ПОЗЕ РОМБЕРГА ПРИ ПОВОРОТЕ ГОЛОВЫ В СТОРОНУ:

отклоняется в сторону быстрого компонента нистагма

отклоняется в сторону медленного компонента нистагма

отклонение не зависит от направления нистагма

отклонение не зависит от поворота головы

484. В НОРМЕ ПРИ ВРАЩАНИИ В ПРОБЕ БАРАНИ В ОДНУ СТОРОНУ:

раздражаются оба лабиринта

раздражается один лабиринт

лабиринты не раздражаются

раздражаются поочередно

485. АДЕКВАТНЫМ РАЗДРАЖИТЕЛЕМ КУПУЛЯРНОГО АППАРАТА ЯВЛЯЕТСЯ:

~прямолинейное ускорение

угловое ускорение

сила тяжести, центробежная сила, прямолинейное ускорение

сила упругости

486. АДЕКВАТНЫМ РАЗДРАЖИТЕЛЕМ ОТОЛИТОВОГО АППАРАТА ЯВЛЯЕТСЯ

гравитация, прямолинейное ускорение, центробежная сила

угловое ускорение центробежная сила

прямолинейное ускорение

центробежная сила

487. ПРИ ПРОФОТБОРЕ ЦЕЛЕСООБРАЗНЫ СЛЕДУЮЩИЕ ВЕСТИБУЛЯРНЫЕ ТЕСТЫ:

калорическая проба, прессорная проба, вращательная проба Барани  
вращательная проба Барани, отолитовая реакция Воячека, фланговая  
походка

отолитовая реакция Воячека, качание на четырехштанговых качелях  
Хилова, вращение на специальных «центрифугах»

не проводится

488. ОПТИКИНЕТИЧЕСКИЙ НИСТАГМ ВОЗНИКАЕТ ВСЛЕДСТВИЕ:

зрительного раздражения движущимися предметами

первичного возбуждения отолитового аппарата

первичного возбуждения купулярного аппарата

не возникает

489. ПОД СИСТЕМНЫМ ГОЛОВОКРУЖЕНИЕМ ПОНИМАЮТ:

ложное ощущение перемещения предметов или самого больного в  
определенной плоскости и направлении

«тяжесть» и «приливы» в голове

потемнение в глазах, «мушки» в глазах (фотопсия), потеря сознания

тошноту

<p>490. ДЛЯ БОЛЕЗНИ МЕНЬЕРА НАИБОЛЕЕ ХАРАКТЕРНО: медленное и постепенное снижение слуха, шум в ушах, головная боль, повторяющиеся припадки с потерей сознания и судорогами быстро развивающееся снижение слуха, шум в ухе, головная боль, обморочные состояния с потерей сознания без судорог приступы головокружения, расстройства равновесия, тошнота, рвота, снижение слуха, шум в ухе головная боль, обморочные состояния с потерей сознания без судорог</p> <p>491. ПРИ БОЛЕЗНИ МЕНЬЕРА ЧАЩЕ ПОРАЖАЕТСЯ: один лабиринт оба лабиринта в равной степени оба лабиринта с преобладанием одного не поражается лабиринт</p> <p>492. ДЛЯ ОГРАНИЧЕННОГО ЛАБИРИНТИТА ХАРАКТЕРЕН НИСТАГМ: спонтанный прессорный позиционный установочный</p> <p>493. ЧАЩЕ БОЛЕЗНЬ МЕНЬЕРА ПРИХОДИТСЯ ДИФФЕРЕНЦИРОВАТЬ С: отосклерозом, с невритом слухового нерва невритом слухового нерва, невриномой 8-го нерва лабиринтитом, с невритом слухового нерва невриномой 8-го нерва, менингиомой, арахноидитом мостомозжечкового угла, лабиринтитом</p> <p>494. НАИБОЛЕЕ ТИПИЧНАЯ ЛОКАЛИЗАЦИЯ ИНТУБАЦИОННОЙ ГРАНУЛЕМЫ: передняя комиссура передние отделы истинных голосовых складок черпаловидные хрящи и задние отделы истинных голосовых складок ложные голосовые складки</p> <p>495. ГОЛОСОВАЯ ЩЕЛЬ ПРИ НАЛИЧИИ ПЕВЧЕСКИХ УЗЕЛКОВ В ГОРТАНИ ВО ВРЕМЯ ФОНАЦИИ ИМЕЕТ ФОРМУ: треугольника прямоугольника овала песочных часов</p> <p>496. ОСНОВНОЙ ЖАЛОБОЙ У ПАЦИЕНТОВ С ДОБРОКАЧЕСТВЕННЫМИ ОПУХОЛЯМИ ГОРТАНИ ЯВЛЯЕТСЯ ~дислексия =дисфония ~дисфагия ~дисграфия</p> <p>497. НАИБОЛЕЕ ТИПИЧНАЯ ЛОКАЛИЗАЦИЯ ДОБРОКАЧЕСТВЕННЫХ ОПУХОЛЕЙ ГОРТАНИ: ложные голосовые складки гортаноглотка истинные голосовые складки подскладочное пространство</p>	
--	--

<p>498.        <b>НАИБОЛЕЕ ЧАСТО ВСТРЕЧАЕТСЯ ФОРМА РОСТА РАКА ГОРТАНИ:</b>  эндофитная  экзофитная  смешанная  все перечисленное верно</p> <p>499.        <b>НАИБОЛЕЕ ЧАСТАЯ ЛОКАЛИЗАЦИЯ ОТДАЛЕННЫХ МЕТАСТАЗОВ РАКА ГОРТАНИ:</b>  печень  средостение  головной мозг  легкие</p> <p>500.        <b>ОБЫЧНАЯ ЛОКАЛИЗАЦИЯ ПАХИДЕРМИИ В ГОРТАНИ:</b>  на надгортаннике  в области черпалонадгортанных складок  в передней комиссуре  в межчерпаловидном пространстве</p>	
--	--

## 5.1.2. Перечень вопросов для собеседования:

<b>Вопросы для собеседования</b>	<b>Код компетенции, (согласно РПД)</b>
<p>1. Развитие оториноларингологии в России (И.Ф. Буш, Н.П. Симановский, Л.П. Левин, В.И. Воячек, Л.И. Свержевский ). История развития Нижегородской оториноларингологии.</p> <p>2. Клиническая анатомия наружного и среднего уха, их значение в развитии заболеваний уха и отогенных осложнений.</p> <p>3. Строение спирального органа. Проводящие пути и центры слухового анализатора. Физиология звукопроводящей системы уха. Трансформационная, адаптационная и защитная роль среднего уха в механизме звукопроведения.</p> <p>4. Физиология звуковоспринимающего аппарата. Современные теории слуха. Работы Гельмгольца, Бекеша, Л.А. Андреева. Ототопика. Слуховой паспорт. Камертональное исследование слуха (опыт Вебера, Ринне, Желле), его диагностическое значение.</p> <p>5. Субъективные и объективные методы исследования слуха. Аудиометрия, преимущества исследования. Критерии оценки тональной пороговой аудиометрии. Основные типы аудиограмм.</p> <p>6. Анатомия и физиология вестибулярного анализатора, адекватные раздражители вестибулярного аппарата. Связь ядер вестибулярного нерва с другими отделами нервной системы.</p> <p>7. Методы диагностики вестибулярной патологии.</p> <p>8. Нистагм, его виды (спонтанный, экспериментальный, прессорный). Характеристики, клиническое значение.</p> <p>9 .Вращательный и поствращательный нистагм. Диагностическая ценность вращательной пробы.</p>	<p>УК-1,  УК-2,  УК-3,  УК-4,  УК-5,  ОПК-1, ОПК-2, ОПК-3,  ОПК-4, ОПК-5, ОПК-6,  ОПК-7, ОПК-8, ОПК-9,  ОПК-10  ПК-1,  ПК-2,  ПК-3,  ПК-4,  ПК-5,  ПК-6,  ПК-7.</p>

10. Калорическая реакция, ее диагностическое значение, преимущества и недостатки по сравнению с вращательной пробой.
11. Общая характеристика лабиринтных нарушений.
12. Инородные тела уха, носа - серная пробка, ринолиты. Симптомы, лечение.
13. Заболевания наружного уха - клиника, лечение. Роль санториниевых щелей в распространении инфекции.
14. Острый катар среднего уха (тубоотит). Аэроотит, баротравма. Роль носа и носоглотки в развитии заболеваний среднего уха.
15. Острое гнойное воспаление среднего уха, этиология, патогенез, клиника, лечение.
16. Острый мастоидит, анtrit. Этиология, патогенез, клиника, лечение. Показания к операции.
17. Экссудативный средний отит, адгезивный средний отит, клиника, особенности течения, лечение.
18. Хроническое гнойное воспаление среднего уха, виды его. Холестеатомы. Возможные осложнения. Показания к общеполостной санирующей операции на ухе.
19. Дифференциальный диагноз между эпитимпанитом и мезотимпанитом. Принципы лечения. Диспансеризация больных с хроническим воспалением среднего уха.
20. Лабиринтиты, их виды. Этиология, симптомы, диагноз, лечение и профилактика.
22. Этиология и патогенез отогенных внутричерепных осложнений. Принципы лечения. Отогенный менингит: патогенез, диагноз, лечение, профилактика.
23. Отогенный абсцесс мозга. Стадии развития. Симптомы общемозговые и очаговые. Лечение и профилактика.
24. Тромбоз сигмовидного синуса, отогенный сепсис. Этиология, патогенез, симптоматика, лечение и профилактика.
25. Этиология, клиника, диагностика сенсоневральной тугоухости. Классификация. Современные методы лечения. Внезапная сенсоневральная тугоухость и глухота. Причины, диагностика, неотложная помощь.
26. Отосклероз. Патоморфологические изменения в височной кости. Симптомы, данные аудиометрии, принципы консервативного и хирургического лечения.
27. Болезнь Меньера. Этиология, патогенез, клиника, неотложная помощь, лечение.
28. Тимпаноластика. Виды. Показания для тимпаноластики.
29. Тугоухость, глухота, их причины и диагностика. Реэдукация слуха, слухопротезирование, электродное протезирование улитки. Значение сурдологических центров в диагностике и лечении больных с патологией слуха.

- |   |  |
|---|--|
| <p>30. Анатомия носа и околоносовых пазух. Особенности строения слизистой оболочки в дыхательной и обонятельной областях. Сообщение придаточных пазух носа с полостью носа.</p> <p>31. Физиология носа - дыхательная, обонятельная, защитная функция. Значение полноценного носового дыхания.</p> <p>32. Обонятельная область полости носа. Расстройства обоняния - причины, диагностика, лечение.</p> <p>33. Заболевания наружного носа - сикоз носа, фурункул входа в нос. Осложнения.</p> <p>34. Открытые и закрытые переломы костей носа. Диагностика, возможные осложнения и последствия. Тактика врача при травмах.</p> <p>35. Носовые кровотечения. Этиология. Методы остановки. Техника проведения передней и задней тампонады. Показания.</p> <p>36. Гематома перегородки носа, абсцесс перегородки носа. Клиника, диагностика, лечение.</p> <p>37. Дефекты и деформации наружного носа. Заращение хоан. Искривление перегородки носа. Показания и виды операций на перегородке носа.</p> <p>38. Острый ринит - этиология, течение, осложнения, лечение.</p> <p>39. Хронические риниты. Предрасполагающие факторы, клиника, диагностика, лечение.</p> <p>40. Острый синусит. Этиология, клиника, лечение. Плановые и экстренные показания к операции.</p> <p>41. Хронический верхнечелюстной синусит - симптомы, течение, возможные осложнения. Плановые и экстренные показания к оперативному лечению.</p> <p>42. Хронический фронтит - симптомы, течение, возможные осложнения. Показания к хирургическому лечению.</p> <p>43. Пункция верхнечелюстной пазухи. Трепанопункция лобной пазухи. Показания, техника проведения, возможные осложнения.</p> <p>44. Риногенные орбитальные и внутричерепные осложнения. Риногенный сепсис.</p> <p>45. Значение дополнительных методов исследования околоносовых пазух - диафаноскопия, обзорная и контрастная рентгенография, томография (КТ, МРТ), синусоскопия, зондирование, пункция.</p> <p>46. Доброкачественные и злокачественные новообразования носа и околоносовых пазух. Полипы носа. Дифференциальная диагностика, лечение.</p> <p>47. Морфолого-физиологическая характеристика лимфаденоидного глоточного кольца.</p> <p>48. Гипертрофия небных миндалин. Показания к хирургическому лечению.</p> <p>49. Аденоиды - симптоматика, дифференциальная диагностика, лечение. Аденоидит.</p> <p>50. Острый первичный тонзиллит. Этиология, клиника, лечение.</p> |  |
|---|--|

- |  |  |
|--|--|
| <p>51. Поражение миндалин при заболеваниях крови - клиника, дифференциальная диагностика, лечение. Тактика врача при язвенных поражениях глотки.</p> <p>52. Осложнения острых тонзиллитов - паратонзиллит, паратонзиллярный абсцесс, парафарингеальный и ретрофарингеальный абсцессы тонзиллогенный медиастинит и сепсис. Диагностика, неотложная помощь.</p> <p>53. Язвенно - пленчатая ангина Симановского - Венсана - этиология, клиника, дифференциальная диагностика, лечение.</p> <p>54. Дифтерия глотки - этиология, клиника, дифференциальная диагностика, лечение.</p> <p>55. Хронический тонзиллит. Современная классификация. Взаимосвязь с заболеваниями внутренних органов. Хронический тонзиллит. Консервативные и хирургические методы лечения.</p> <p>56. Острый фарингит. Этиология, симптомы, дифференциальная диагностика, лечение.</p> <p>57. Хронические фарингиты. Классификация. Предрасполагающие факторы, симптоматика, лечение.</p> <p>58. Юношеская ангиофиброма носоглотки. Особенности течения, лечение.</p> <p>59. Анатомия и физиология гортани.</p> <p>60. Иннервация гортани. Парезы и параличи гортани - этиология, симптомы, лечение.</p> <p>61. Инородные тела глотки и гортани. Клиника, диагностика, неотложная помощь, лечение. Прямая ларингоскопия.</p> <p>62. Травмы гортани - симптомы, неотложная помощь, лечение, осложнения.</p> <p>63. Острый стенозирующий ларинготрахеит у детей, течение, диагноз, неотложная помощь, лечение, профилактика.</p> <p>64. Дифтерия гортани - дифференциальная диагностика, неотложная помощь, лечение.</p> <p>65. Туберкулез гортани - пути проникновения инфекции, симптомы, дифференциальный диагноз, лечение.</p> <p>66. Хронический ларингит. Предрасполагающие факторы, классификация, диагностика, онкологическая настороженность. Тактика врача.</p> <p>67. Фиброма гортани. Клиника, диагностика, лечение.</p> <p>68. Папилломатоз гортани - этиология, клиника, методы лечения.</p> <p>69. Рак гортани. Классификация по стадиям. Принципы и методы ранней диагностики. Значение профилактических осмотров.</p> <p>70. Острые стенозы гортани - причины, диагностика, лечение. Стадии острого стеноза гортани.</p> <p>71. Причины хронических стенозов гортани. Профилактика посттравматических стенозов гортани.</p> |  |
|--|--|

<p>72. Интубация. Коникотомия. Трахеотомия, ее виды. Показания к операции. Осложнения во время операции. Уход за больным после операции трахеостомии. Показания к деканюляции.</p> <p>73. Инородные тела гортани, трахеи, бронхов и пищевода - клиника, диагностика, осложнения. Тактика врача при подозрении на инородное тело дыхательных путей.</p> <p>74. Поражение ЛОР - органов при сифилисе.</p> <p>75. Гранулематоз Вегенера. Синдром приобретенного иммунодефицита (СПИД). Клинические проявления поражения верхних дыхательных путей и уха, дифференциальная диагностика.</p>	
---	--

## 5.1.3. Перечень тем рефератов:

Темы рефератов	Код компетенции, (согласно РПД)
<ol style="list-style-type: none"> <li>1. Стандартизация и высокотехнологичная медицинская помощь в оториноларингологии.</li> <li>2. Организация детской оториноларингологической помощи в РФ.</li> <li>3. Организация медицинской помощи больным с онкологической патологией ЛОР органов в РФ.</li> <li>4. Профессиональная патология ЛОР органов. Организация медицинской помощи пациентам с проф.заболеваниями ЛОР органов в РФ.</li> <li>5. Методы исследования функций полости носа и околоносовых пазух</li> <li>6. Значение дополнительных методов исследования околоносовых пазух - диафаноскопия, обзорная и контрастная рентгенография, томография (КТ, МРТ), синусоскопия, зондирование, пункция.</li> <li>7. Функциональные методы исследования глотки и гортани.</li> <li>8. Методы исследования глотки. Эндоскопические методы. Исследование вкусовой чувствительности.</li> <li>9. Эндоскопические методы исследования в оториноларингологии</li> <li>10. Лучевые методы исследования в оториноларингологии и интерпретация их результатов.</li> <li>11. Клиническое течение и прогноз при болезни Меньера, лечение и профилактика.</li> <li>12. Аудиологический скрининг</li> <li>13. Аппаратное слухопротезирование</li> <li>14. Кохлеарная имплантация. Принцип метода, показания и противопоказания.</li> <li>15. Реабилитация тугоухих и глухих пациентов</li> <li>16. Старческая глухота: патогенез, клиническое течение и прогноз.</li> <li>17. Вестибулярная дисфункция сосудистого генеза.</li> <li>18. Укачивание (болезнь движения).</li> <li>19. Периферические вестибулярные синдромы.</li> <li>20. Методы исследования вестибулярной функции.</li> <li>21. Врожденные и приобретенные дефекты носа и околоносовых пазух.</li> <li>22. Мукоцеле околоносовых пазух.</li> </ol>	<p>УК-1, УК-2, УК-3, УК-4, УК-5, ОПК-1, ОПК-2, ОПК-3, ОПК-4, ОПК-5, ОПК-6, ОПК-7, ОПК-8, ОПК-9, ОПК-10 ПК-1, ПК-2, ПК-3, ПК-4, ПК-5, ПК-6, ПК-7.</p>

<p>23. Риногенные офтальмологические осложнения.</p> <p>24. Функциональные методы исследования носа и околоносовых пазух. Исторический аспект. Инструментальные методы исследования носа и околоносовых пазух: современное состояние.</p> <p>25. Физиотерапия в лечении патологии носа и околоносовых пазух.</p> <p>26. Ангины при инфекционных заболеваниях: клиническая картина, методы диагностики и профилактики, методы лечения.</p> <p>27. Ангины при заболеваниях системы крови.</p> <p>28. Хронические банальные воспалительные заболевания глотки: клиническая картина и принципы лечения.</p> <p>29. . Роль гортани в социальной деятельности человека.</p> <p>30. Хронические неспецифические ларингиты: роль профессиональных вредностей в их возникновении.</p> <p>31. Пороки развития гортани: классификация, причины развития. Врожденные кисты гортани, ларингомалация, врожденный стридор. Осложнения пороков развития гортани, их профилактика. Лечение.</p> <p>32. Нейро-мышечные дисфункции гортани: причины и проявления, эндоскопическая картина. Лечение. Роль некоторых видов профессиональной деятельности в возникновении нейрогенных и миогенных парезов и параличей гортани.</p> <p>33. Микозы гортани: общая характеристика, патоморфологические и клинические проявления; диагностика, лечение и профилактика. Связь микозов гортани с профессиональной деятельностью человека.</p> <p>34. Инородные тела ВДП и пищевода Стенозы гортани: классификация, причины, клинические стадии, лечебная тактика</p> <p>35. Эндоскопическое исследование гортани у детей разных возрастных групп.</p> <p>36. Хронические воспалительные заболевания глотки у детей.</p> <p>37. Рецидивирующий респираторный папилломатоз.</p> <p>38. Юношеская ангиофиброма основания черепа.</p> <p>39. Сосудистые опухоли уха.</p> <p>40. Невринома преддверно-улиткового нерва: локализация, стадии развития, клиническая картина, диагностика и лечение.</p> <p>41. Реабилитация онкологических больных.</p> <p>42. Технологии диагностики опухолей ЛОР органов</p> <p>43. Эндоларингеальная хирургия и фотодинамическая терапия при предраке и раке гортани.</p>	
---	--

## 6. Критерии оценивания результатов обучения

*Для экзамена*

Результаты обучения	Оценки сформированности компетенций			
	неудовлетворительно	удовлетворительно	хорошо	отлично
Полнота знаний	Уровень знаний ниже минимальных	Минимально допустимый уровень знаний.	Уровень знаний в объеме, соответствующ	Уровень знаний в объеме, соответствующ



Результаты обучения	Оценки сформированности компетенций			
	неудовлетворительно	удовлетворительно	хорошо	отлично
	требований. Имели место грубые ошибки	Допущено много негрубых ошибки	ем программе подготовки. Допущено несколько негрубых ошибок	ем программе подготовки, без ошибок
Наличие умений	При решении стандартных задач не продемонстрированы основные умения. Имели место грубые ошибки	Продемонстрированы основные умения. Решены типовые задачи с негрубыми ошибками. Выполнены все задания, но не в полном объеме.	Продемонстрированы все основные умения. Решены все основные задачи с негрубыми ошибками. Выполнены все задания, в полном объеме, но некоторые с недочетами	Продемонстрированы все основные умения, решены все основные задачи с отдельными незначительными недочетами, выполнены все задания в полном объеме
Наличие навыков (владение опытом)	При решении стандартных задач не продемонстрированы базовые навыки. Имели место грубые ошибки	Имеется минимальный набор навыков для решения стандартных задач с некоторыми недочетами	Продемонстрированы базовые навыки при решении стандартных задач с некоторыми недочетами	Продемонстрированы навыки при решении нестандартных задач без ошибок и недочетов
Характеристики сформированности компетенции	Компетенция в полной мере не сформирована. Имеющихся знаний, умений, навыков недостаточно для решения профессиональных задач. Требуется повторное обучение	Сформированность компетенции соответствует минимальным требованиям. Имеющихся знаний, умений, навыков в целом достаточно для решения профессиональных задач, но требуется дополнительная практика по большинству практических задач	Сформированность компетенции в целом соответствует требованиям, но есть недочеты. Имеющихся знаний, умений, навыков и мотивации в целом достаточно для решения профессиональных задач, но требуется дополнительная практика по	Сформированность компетенции полностью соответствует требованиям. Имеющихся знаний, умений, навыков и мотивации в полной мере достаточно для решения сложных профессиональных задач

Результаты обучения	Оценки сформированности компетенций			
	неудовлетворительно	удовлетворительно	хорошо	отлично
			некоторым профессиональным задачам	
Уровень сформированности компетенций	Низкий	Ниже среднего	Средний	Высокий

*Для тестирования:*

Оценка «5» (Отлично) - баллов (100-90%)

Оценка «4» (Хорошо) - балла (89-80%)

Оценка «3» (Удовлетворительно) - балла (79-70%)

*Менее 70% – Неудовлетворительно – Оценка «2»*

Разработчик(и):

Шахов Андрей Владимирович, заведующий кафедрой болезней уха, горла и носа ФГБОУ ВО «ПИМУ» МЗ РФ, д.м.н., доцент

Шахова Мария Андреевна, доцент кафедры болезней уха, горла и носа ФГБОУ ВО «ПИМУ» МЗ РФ, к.м.н.